

**УДК 619:616-002.828-07(084)**

**ЗОН Г.А.**, канд. вет. наук, проф., e-mail:[zongregory1@gmail.com](mailto:zongregory1@gmail.com)

*Сумський національний аграрний університет*

**СОРОКОВА В.В.**, канд. вет. наук, доц., e-mail:[viktoria\\_med@ukr.net](mailto:viktoria_med@ukr.net)

*Полтавська державна аграрна академія*

**ЛОЖКІНА О.В.**, канд. вет. наук, e-mail: [pat.lab@mail.ru](mailto:pat.lab@mail.ru)

*Державний науково-дослідний інститут з лабораторної діагностики та ветеринарно-санітарної експертизи*

## **ПОРІВНЯЛЬНА ПАТОМОРФОЛОГІЧНА ОЦІНКА ПРОЯВУ АСПЕРГІЛЬОЗУ, СПРИЧИНЕНОГО ASPERGILLUSFLAVUS, У РІЗНИХ ВИДІВ ПТИЦІ**

*Представлені результати вивчення патолого-анатомічного та патогістологічного прояву аспергільозу птиці, спричиненого *Aspergillusflavus*. Проведено патолого-анатомічні та патогістологічні дослідження патологічного матеріалу, отриманого від різних видів птиці (лебеда, качок та страусів), що загинули від аспергільозу. Патогістологічні дослідження включали спиртову провідку патологічного матеріалу, заливку в парафін та фарбування гематоксилін-еозином. Для лабораторної діагностики використовували методи мікологічних досліджень, що включали висіви на середовище Сабуро, мікроскопію та ідентифікацію *Aspergillusflavus*. Встановлено, що у лебеда спостерігались фібринозні нашарування на серозних оболонках та повітроносних мішках, казеозні вузлики в легенях. У качок виявлено множинні вузлики-бляшки в стінці повітроносних мішків, венозну гіперемію та набряк легень, ознаки гепатозу та катарального ентериту. У страусенят спостерігались числені гранульоми в легенях та на повітроносних мішках, катарально-фібринозний риніт і ларингіт. Формування мікотичних гранульом мало схожу тенденцію і характеризувалося появою спочатку севдоеозинофілів, яких змінювали згодом епітеліоїдні, лімфоїдні та окремі гігантські клітини, попериферії гранульом – елементи сполучно-тканинної капсули.*

**Ключові слова:** *Aspergillusflavus, птиця, аспергільоз.*

**Вступ.** Аспергільоз – захворювання птиці, що спричиняється грибами роду *Aspergillus* і характеризується ураженням органів дихання і серозних

оболонки [1]. Аспергільоз описаний у більшості свійських та 35 видів диких птахів. Особливо чутливою є дика птиця, що утримується в неволі [2].

Основним збудником вважається *Aspergillus fumigatus*. Інші види, такі як *A. flavus*, *A. niger*, *A. nidulans*, *A. terreus* також здатні в окремих випадках викликати захворювання [3, 4].

Гострі випадки захворювання зазвичай спостерігаються у молодих птахів та супроводжуються високим рівнем захворюваності та летальності. Хронічний перебіг захворювання виявляють у дорослої птиці у вигляді спорадичних випадківна тлі порушення умов утримання птиці та характеризується значно меншою летальністю [4, 5, 6, 7, 8].

Аспергільоз птиці, спричинений *Aspergillus fumigatus*, характеризується утворенням в легенях, на плеврі, повітроносних мішках і рідше – в інших органах поодиноких чи множинних сіруватих або сірувато-білих, інколи – сірувато-жовтих вузликів величиною від макового до просяного зерна, рідше – розміром з горошину [1, 9].

Дослідники описують патолого-анатомічні зміни за експериментального інфікування *A. fumigatus* індичат. Патолого-анатомічні зміни характеризуються невеликими казеозними вузликами, що розкидані по легеневої тканині індичат. Аналогічні вузликові утворення спостерігаються і на потовщених повітроносних мішках індичат. Аспергільозні ураження у фламінго склалися із мас міцелія на слизових оболонках та вузликових потовщень у легенях. У страусів за аспергільозу, спричиненого *A. fumigatus*, також легені були вкриті міліарними вогнищами. У канарок виявляли сіро-білі нашарування у вигляді плівок на язиці, піднебінні, гортані та трахеї. Окрім того, спостерігали казеозні вогнища в легенях і казеозні нашарування на плеврі та очеревині [9].

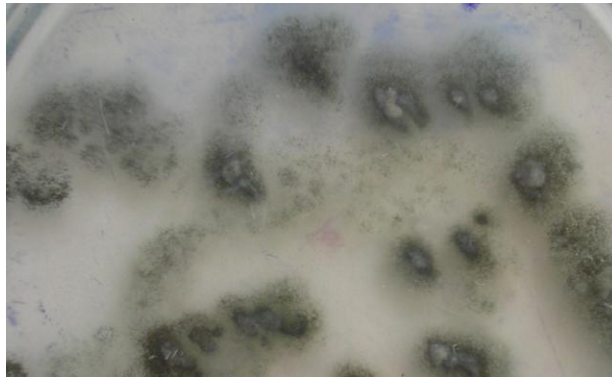
В той же час зустрічаються лише окремі повідомлення про випадки аспергільозу, викликані *A. flavus*. Так, у птиці описано трахеальний аспергільоз, викликаний *A. flavus*, що характеризувався утворенням жовтих казеозних нашарувань на поверхні гіперемійованої слизової оболонки трахеї, які майже закривали їх просвіт [9].

В літературних джерелах патолого-анатомічні зміни за аспергільозу птиці, викликаного *Aspergillus flavus*, описані недостатньо. Окрім того, бракує повідомлень щодо патогістологічних змін при захворюванні, спричиненому *A. flavus*, у таких видів птиці, як качки, лебеді, страуси та інші.

**Мета роботи** полягала у вивченні патолого-анатомічного та патогістологічного прояву аспергільозу у різних видів птиці, спричиненого *Aspergillus flavus*.

**Матеріали і методи дослідження.** Групи птиці отримували для досліджень з приватних господарств Полтавської та Сумської областей. Мікологічні дослідження проводили за класичною методикою [3]. В подальших дослідженнях використовували патологічний матеріал тільки від птиці, що загинула внаслідок інфікування *A. flavus*. Було досліджено 1 труп лебедя, 5 трупів качок та 19 трупів страусенят. Патолого-анатомічний розтин загиблої птиці проводили методом часткової евісцерації. Під час розтину вивчали макроскопічні зміни. Для проведення гістологічних досліджень відбирали шматочки уражених органів та фіксували їх в 10% нейтральному розчині формаліну. Гістозрізи готували за класичною методикою на санному мікротомі HM-440E, фарбували гематоксилін-еозином [10]. Макроскопічні зміни фотографували за допомогою цифрової відеокамери KODAKZ612. Фотографування гістологічних змін здійснювали з використанням бінокулярного мікроскопа XSP-139 TP із системою аналізу зображення за допомогою програми «Відео Тест».

**Результати досліджень та їх обговорення.** Нами були зафіксовані випадки аспергільозу качок, страусів та лебедя, мікологічними дослідженнями патологічного матеріалу діагноз було підтверджено діагноз та виявляли збудника *Aspergillus flavus* (рис. 1).

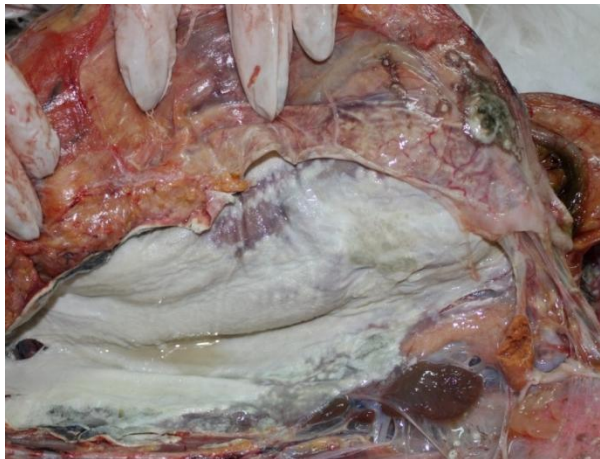

**Рис. 1. Ріст гриба *A.flavus* на середовищі Сабуро.**

Дослідженням патологічного матеріалу від лебедя, качок і страусів ми виявляли патоморфологічні зміни за аспергильозу, спричиненого *Aspergillus flavus*.

Патолого-анатомічні зміни в трупі лебедя були наступні: фібринозні нашарування на серозних оболонках та повітряноносних мішках, казеозні вузлики в легенях, більшість яких були об'єднані між собою.

Грудні повітряноносні мішки непрозорі, матові. Стінки їх потовщені, вкриті білим пліснявим нальотом. На них виявлені нашарування казеозних мас білого кольору (рис. 2).

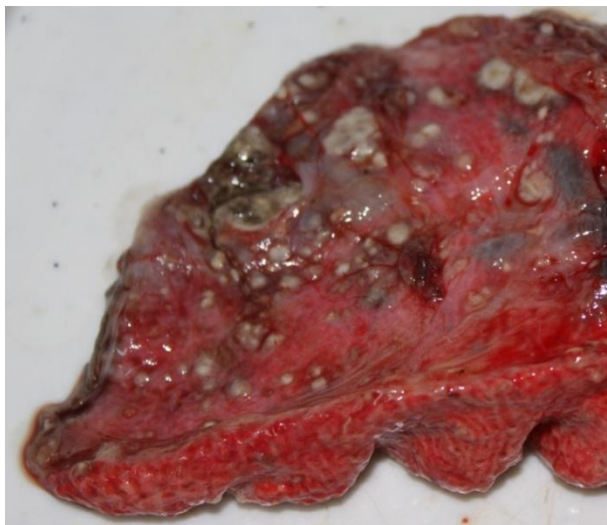


**Рис. 2. Нашарування на повітряноносних мішках лебедя.**

Виявлені синехії між ребровою та легеневою плеврою. На плеврою знаходили нашарування у вигляді плівок білого, зеленого і сіро-жовтого кольорів.

Черевні повітрянонімішки внаслідок запального процесу зрослися з серозними оболонками кишечникау очеревиною. На очеревині виявлені нашарування у вигляді плівок білого кольору.

Легені були тістуватої консистенції, кровонаповненні. На розрізі за надавлювання виділялась кров та піниста рідина червоного кольору. Під час проведення проби Галенашматочки легень важко плавалибіля поверхні води. В паренхімі виявлено вузлики жовто-сірого кольору щільної консистенції, розміром від 1 до 5 мм в діаметрі, на розрізі яких знаходилипошарованімаси жовто-сірого кольору з вогнищами некрозу (рис. 3).



**Рис. 3. Аспергільозні вузлики на легенях лебедя.**

Осердя непрозоре, з нальотом білого кольору, що зрослося з костальною плеврою.

Серозні оболонки кишечникау зрощені між собою. На них та на брижі кишечникау виявлено нашарування у вигляді плівок білого кольору із зеленим обідком.

Тонкий кишечник: серозна оболонка дванадцятипалої кишки сіро-рожевого кольору, слизова – червоного кольору, набрякла, вкрита слизом.

Інші ділянки слизової оболонки тонкого кишечникау – сіро-червоного кольору, вкритічервоним слизом. На серозних та слизових оболонках кишечникау виявлені крапкові крововиливи.

В товстому кишечникау патолого-анатомічних змін не спостерігали.

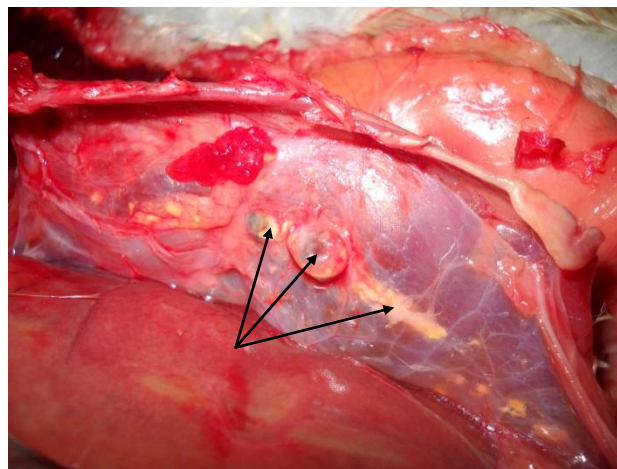
Ознаки дистрофії виявляли в нирках і печінці. Остання була незначно збільшена, світло-коричневого кольору, краї притуплені, пружної консистенції, на розрізі – малюнок чіткий, зіскрібок відсутній.

Нирки правильно розвинені, в'ялі, темно-вишневого кольору, на розрізі – малюнок згладжений.

Селезінка: в'ялої консистенції, темно-вишневого кольору, вкрита плівкою білого кольору, на розрізі – темно-червоного кольору, помірно волога, малюнок виражений, зіскрібок незначний.

Патолого-анатомічні зміни у качок 11-місячного віку: виявляли множинні вузлики у формі бляшоку стінці повітроносних мішків, венозну гіперемію та набряк легень, ознаки гепатозу та катарального ентериту.

Повітроносні мішки не прозорі. На них виявлені вузлики жовтого кольору, розміром від макового зерна до горошини (рис.4).



**Рис. 4. Вузлики в стінці повітроносних мішків качки.**

Легені: нерівномірно забарвлені, яскраво-червоного кольору. На розрізі легень за надавлювання виділяється піниста рідина солом'яного кольору та кров.

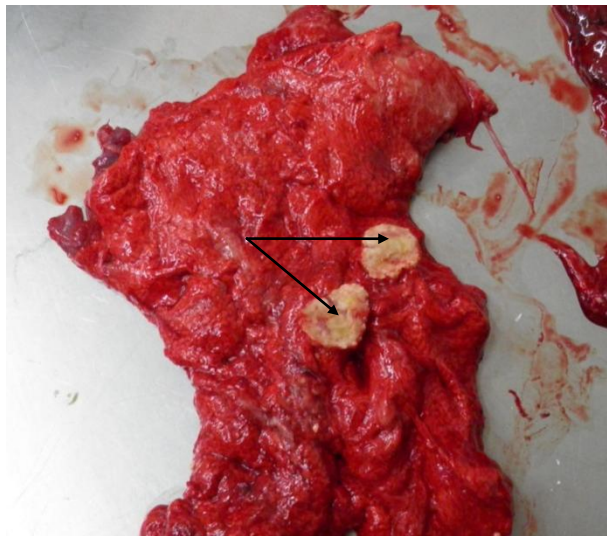
Патолого-анатомічна картина у страусенят (від 20 до 50-денного віку) характеризувалася наступним: задубіння виражене добре, трупи виснажені,

видимі слизові оболонки анемічні, з носових отворів при натисканні виділялися серозно-слизові маси.

У 6 загиблих страусенят спостерігалися ураження носової порожнини і гортані. Ураження носової порожнини і гортані виражалося в катарально-фібринозному запаленні слизової оболонки з накладанням сірих плівок, що закупорювали носові порожнини.

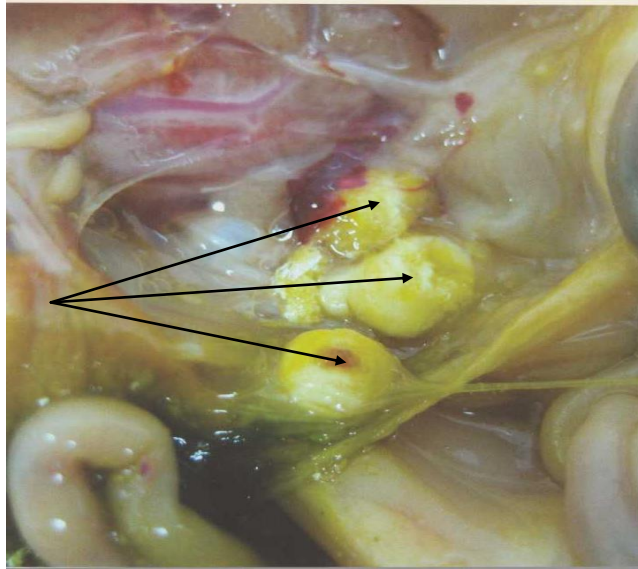
У 4 страусенят спостерігалися початкові стадії захворювання. Процес виявлявся тільки в легенях у вигляді дрібних рідких вузликів сірого кольору з перифокальною запальною реакцією тканини (у вигляді червоних обідків).

У 9 загиблих страусенят основні зміни локалізувалися в легенях і грудних повітряноносних мішках. Ураження легень характеризувалося наявністю численних аспергільозних вузликів, що зливалися у великі конгломерати з утворенням капсули, що іноді містили розм'якшені некротичні маси(рис.5).



**Рис. 5. Аспергільозні вузлики в легенях страусеняти.**

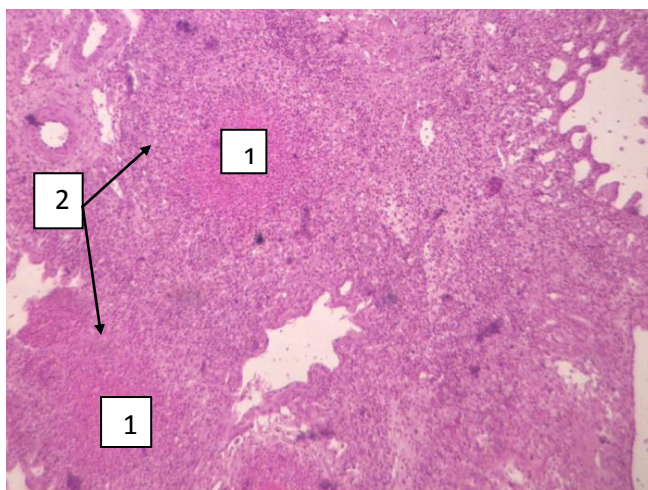
У грудних повітряноносних мішках спостерігалися фібринозні накладання до 3-4 мм завтовшки, а також круглі колонії гриба з опуклим центром, рясне розростання пухнастого спороносного міцелію зеленого кольору. У трьох страусенят аналогічні змін спостерігалися в черевних повітряноносних мішках (рис. 6).



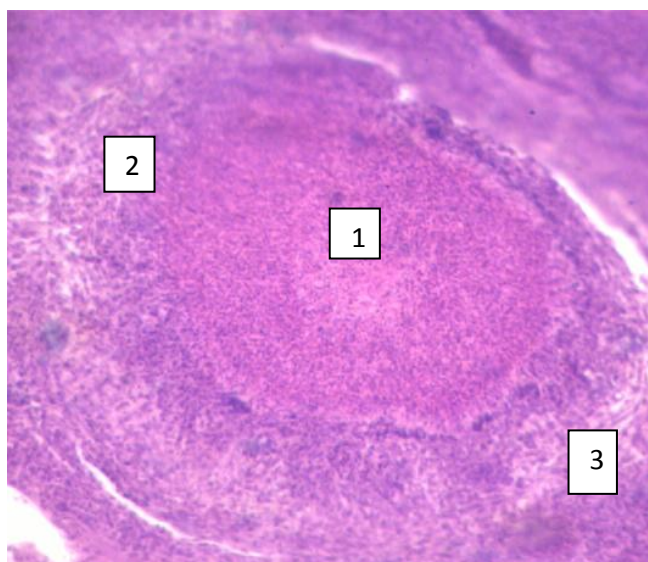
**Рис. 6. Аспергільозні вузлики на черевних повітроносних мішках страусеняти.**

Гістологічними дослідженнями вузликів, виявлених у легенях лебедя і страусенят та повітроносних мішках качок встановлені різні стадії формування мікотичних гранульом з типовою будовою. В легенях лебедя спостерігали дрібні вузлики, що мали некротичний центр, по периферії таких вузликів виявляються псевдоеозинофіли і поодинокі сполучнотканинні елементи. Були також сформовані мікотичні гранульоми, в центральній частині яких виявлено некротичний детрит, в якому містилися гіфи гриба у вигляді розгалужених ниточок. Навкруги некротизованих тканин—зона з епітеліюїдних, лімфоїдних та окремих гігантських клітин і фібробластів, а по периферії виявлено елементи сполучнотканинної капсули (рис. 7-8).

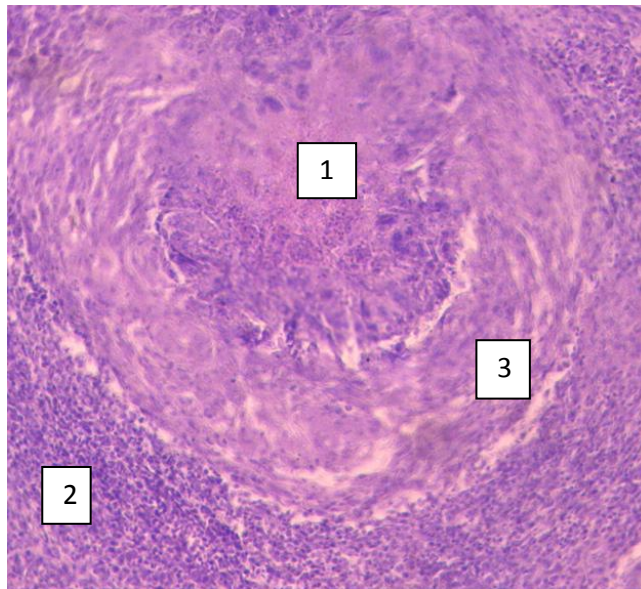




**Рис. 7. Формування мітотичної гранульоми в легенях лебедя за аспергільозу**(фарбування гематоксиліном та еозином, х 200): 1 – некротичний центр; 2 – клітинна зона (проліферація псевдоеозинофілів).



**Рис. 8. Мікотичні гранульоми на повітряноносних мішках за аспергільозу качки**(фарбування гематоксиліном та еозином, х 200): 1 – некротичний центр; 2 – клітинна зона, 3–формування сполучнотканинної капсули.



**Рис. 9. Мікотична гранульома легень страуса за аспергільозу** (фарбування гематоксилином та еозином, х 400): 1 – некротичний центр; 2 – клітинна зона, 3–формування сполучнотканинної капсули.

Патолого-анатомічними дослідженнями у випадках аспергільозу, спричиненого *Aspergillus flavus*, встановлено, що у різних видів птахів можуть бути особливості патолого-анатомічного прояву. В той час, як у лебедя були фібринозні нашарування на серозних оболонках та повітроносних мішках у вигляді плівок і казеозні вузлики в легенях, у качок виявлено множинні вузлики-бляшки в стінці повітроносних мішків, венозну гіперемію та набряк легень, ознаки гепатозу та катарального ентериту. У страусенят спостерігались числені аспергільозні вузлики в легенях та на повітроносних мішках, катарально-фібринозний риніт і ларингіт. Як показали результати патогістологічних досліджень, формування мікотичних гранульом, які ми спостерігали, мало схожу тенденцію. Вони розвивалися за класичною схемою: спочатку з'являлися псевдоеозинофіли, які замінювалися на епітеліоїдні, лімфоїдні, гігантські клітини та фібробласти. По периферії гранульом виявляли елементи утворення сполучно-тканинної капсули. За морфологічними ознаками формування гранульом в різних структурах нічим не відрізнялося від формування гранульом за ураження іншими збудниками аспергільозу. В той же час, для встановлення діагнозу на аспергільоз у птиці старшого віку

потрібно проводити диференційну діагностику з метою підтвердження діагнозу та визначення природи інфекційних гранульом і, в першу чергу, туберкульозних, що є актуальним для страусів та деяких інших видів птиці.

**Висновки та перспективи подальших досліджень.** 1. Встановлено особливості патолого-анатомічного прояву за випадків аспергільозу, спричиненого *Aspergillus flavus*, у різних видів птахів.

2. У лебедя за аспергільозу виявлені фібринозні нашарування на серозних оболонках та повітроносних мішках у вигляді плівок і казеозні вузлики в легенях. У качок виявляли множинні вузлики-бляшки в стінці повітроносних мішків, венозну гіперемію та набряк легень, ознаки гепатозу та катарального ентериту. У страусенят спостерігали числені аспергільозні вузлики в легенях та на повітроносних мішках, катарально-фібринозний риніт і ларингіт.

3. Формування мікотичних гранульом відбувалося за класичною схемою: спочатку з'являлися псевдоеозинофіли, які згодом замінювалися на епітеліоїдні, лімфоїдні та окремі гігантські клітини. По периферії гранульом виявляли елементи утворення сполучно-тканинної капсули.

4. Виявлення запальних процесів у тонкому відділі кишечника та дистрофічних процесів у печінці і нирках може свідчити про токсичний вплив продуктів обміну *Aspergillus flavus* на організм птиці.

У перспективі подальших досліджень планується встановити можливість ураження на тканинному рівні інших органів і систем у різних видів птиці за аспергільозу, спричиненого *Aspergillus flavus*.

## СПИСОК ЛІТЕРАТУРИ

1. Патологічна анатомія тварин: навчальний посібник / [П. П. Урбанович, М. К. Потоцький, І. І. Гевкан та ін.]. – К.: Ветінформ, 2008. – 896 с.
2. Thomas N. J. Infectious diseases of wild birds // N. J. Thomas, D. B. Hunter, C. T. Atkinson / Iowa, USA: Blackwell Publishing Professional, 2007. – P. 360–373.
3. Саттон Д. Определитель патогенных и условно патогенных грибов / Д. Саттон, А. Фотергилл, М. Ринальди. – М: Мир, 2001. – 486 с.

4. Arn'e P. *Aspergillus fumigatus* in Poultry [Электронный ресурс] / [P. Arn'e, S. Thierry, D. Wang et al.] // International Journal of Microbiology. – 2011. – Режим доступа до ресурсу: <http://www.hindawi.com/journals/ijmicro/2011/746356/>.

5. Bauck L. *Mycoses* / Louise Bauck; edited by E.C Greiner, B.W. Ritchie // Avian Medicine: Principles and Applications / Lake Worth, Florida: Wingers Publishing, 1994. – P. 997–1006.

6. Flammer K. *Antimicrobial Therapy*/ Kevin Flammer; edited by E.C Greiner, B.W. Ritchie // Avian Medicine: Principles and Applications / Lake Worth, Florida: Wingers Publishing, 1994. – P. 450–455.

7. Greiner E.C. *Mycoses* / E.C Greiner, B.W. Ritchie // Avian Medicine: Principles and Applications / Lake Worth, Florida: Wingers Publishing, 1994. – P. 994–1003.

8. Kuldeep D. *Fungal Mycotic Diseases of Poultry-diagnosis, Treatment and Control: A Review* /D. Kuldeep, C. Sandip, K. Amit et al. // Pakistan Journal of Biological Sciences, 2013. – № 23. – P. 1626–1649.

9. *Болезни домашних и сельскохозяйственных птиц: в 3 ч.* / [Б. У. Келнэк, Х. Джон Барнс, Чарльз У. Биэрд и др.]. – М: Аквариум, 2011. – Ч.2. – 424 с.

10. Волкова О. В. *Основы гистологии с гистологической техникой* / О. В. Волкова, Ю. К. Елецкий. – М: Медицина, 1982. – 304 с.

## **СРАВНИТЕЛЬНАЯ ПАТОМОРФОЛОГИЧЕСКАЯ ОЦЕНКА ПРОЯВЛЕНИЯ АСПЕРГИЛЛЕЗА, ВЫЗВАННОГО ASPERGILLUS FLAVUS, У РАЗНЫХ ВИДОВ ПТИЦЫ / ЗОН Г.А., СОРОКОВА В.В., ЛОЖКИНА Е.В.**

Представлены результаты изучения патолого-анатомического и патогистологического проявления аспергиллеза птицы, вызванного *Aspergillus flavus*. Проведено патолого-анатомические и патогистологические исследования патологического материала, полученного от различных видов птицы (лебедя, уток и страусов), погибших от аспергиллеза. Патогистологические исследования включали спиртовую проводку патологического материала, заливку в парафин и окраску гематоксилин-эозином. Для лабораторной диагностики использовали методы микологических исследований, включавших посевы на среду Сабуро, микроскопию и идентификацию *Aspergillus flavus*. Установлено, что у лебедя наблюдались фибриновые наслоения на серозных оболочках и воздухоносных мешках, казеозные узелки в легких. Уток обнаружены множественные узелки-бляшки в стенке воздухоносных мешков, венозную гиперемия и отек легких, признаки гепатоза и катарального энтерита. У страусят наблюдались многочисленные

гранулемы в легких и на воздухоносных мешках, катарально-фибринозный ринит и ларингит. Формирование микотических гранул имелo похожую тенденцию и характеризовалось появлением сначала псевдоэозинофилов, которые сменялись эпителиоидными, лимфоидными и отдельными гигантскими клетками, по периферии гранул – элементы соединительнотканной капсулы.

**Ключевые слова:** *Aspergillus flavus*, птица, аспергиллез.

**COMPARATIVE PATHOMORPHOLOGICAL EVALUATION OF MANIFESTATION OF ASPERGILLOSIS MANIFESTATION, CAUSED BY ASPERGILLUS FLAVUS IN DIFFERENT SPECIES IN POULTRY / ZON G.A, SOROKOVA V.V., LOZHKINA O. V.**

**Introduction.** *Aspergillosis* is a disease of birds caused by fungus genus *Aspergillus* and is characterized by lesions of the respiratory and serous membranes.

In the literature pathological-anatomical changes of aspergillosis in birds are caused by *Aspergillus flavus* and described not enough. In addition, the lack of reports of histopathological changes in disease caused by *A. flavus*, in such types of birds like ducks, swans, ostriches and other.

**The goal of the work.** It was to study the pathological-anatomical and pathological-histological manifestation of aspergillosis in different species in poultry caused by *Aspergillus flavus*.

**Materials and methods.** A pathological-anatomical and histopathological study of pathological material obtained from different species of birds (swans, geese and ostriches), which died from aspergillosis. Histopathological study included alcohol-wiring pathological material, filled in paraffin and staining with hematoxylin-eosin. As laboratory diagnostic methods it was used mycological research that included hanging on Sabouraud's dextrose agar, microscopy and identification of *Aspergillus flavus*.

**Results of research and discussion.** The results of the study of pathological-anatomical and histopathological manifestation of aspergillosis in birds caused by *Aspergillus flavus*. It was found that swan fibrinous layering was observed in serous membranes and respiratory bags, cheese nodules in lungs. In ducks revealed multiple nodules, plaques in the wall of pneumatic bags, venous congestion and pulmonary edema, signs of liver and catarrhal enteritis. It was observed numerous granulomas in lungs and respiratory bags, catarrhal, fibrinous rhinitis and laryngitis in young ostriches. Formation of fungal granuloma had a similar trend and was characterized by the emergence of pseudo-eosinophiles at first, which later had

been changed on epithelioid, lymphoid and some giant cells on the periphery of granulomas that are elements of connective tissue capsule.

**Conclusions and prospects for further research.** 1. The peculiarities of pathological-anatomical manifestations in cases of aspergillosis caused by *Aspergillus flavus*, were found in various species of birds.

2. In a swan with aspergillosis were found fibrinous layers on serous membranes and respiratory sacs in the form of films and cheesy nodules in the lungs. Induced multiple nodules, plaques in the wall of pneumatic bags, venous congestion and pulmonary edema, signs of liver and catarrhal enteritis were observed. In ostriches asperhillus were observed numerous nodules in lungs and respiratory bags, catarrhal, fibrinous rhinitis and laryngitis were observed.

3. The formation of fungal granulomas occurred a classic case: originally appeared pseudo-eosinophile that later on were substituted with epithelioid, lymphoid and some giant cells. On the periphery it was found granuloma formation of connective tissue capsule.

4. Identification of inflammation in the small intestine and degenerative processes in the liver and kidneys may indicate a toxic effect of metabolic products of *Aspergillus flavus* on organisms of birds.

For the further research it is planned to find out the possibility of defeat on tissue level of other organs and systems in different types of poultry aspergillosis caused by *Aspergillus flavus*.

**Keywords:** *Aspergillus flavus*, poultry, aspergillosis.

## REFERENCES

1. Urbanovich, P. P., Pototsky, M. K. & Gevkan, I. I. et al. (2008). Patologichna anatomiat varin: navchal'nyi posibnik [Pathological anatomy of animals]. Kyiv: Vetinform [in Ukrainian].
2. Thomas, N. J., Hunter, D. B. & Atkinson, C. T. (2007). Infectious diseases of wild birds. Iowa, USA: Blackwell Publishing Professional.
3. Satton, D., Fotergill, A. & Rinal'di, M. (2001). Opre delitel'patogennyh i uslovnopatogennyh grivov [Index of pathogenic and opportunistic fungi]. Moscow: Mir [in Russian].
4. Arn'e, P., Thierry, S. & Wang, D. et al. (2011). *Aspergillus fumigatus* in Poultry. *International Journal of Microbiology*. Retrieved from <http://www.hindawi.com/journals/ijmicro/2011/746356/>.
5. Bauck, L., Greiner, E.C. & Ritchie, B.W. (1994). Mycoses. *Avian Medicine: Principles and Applications*. Lake Worth, Florida: Wingers Publishing, P. 997–1006.
6. Flammer, K., Greiner, E.C. & Ritchie, B.W. (1994). Antimicrobial Therapy. *Avian Medicine: Principles and Applications*. Lake Worth, Florida: Wingers Publishing, P. 450–455.

7. Greiner, E.C. & Ritchie, B.W. (1994) Mycoses. *Avian Medicine: Principles and Applications*. Lake Worth, Florida: Wingers Publishing, P.994–1003.
8. Kuldeep, D., Sandip, D. & Amit, K. et al. (2013). Fungal Mycotic Diseases of Poultry- diagnosis, Treatment and Control: A Review. *Pakistan Journal of Biological Sciences*, V. 23, P. 1626–1649.
9. Kelnjek, B. U., Barns, H. D. & Bijerd, U.C. et al. (2011). *Bolezni domasnih i sel'skohoziastvennyh ptic: v 3 ch.* [Diseases of domestic and agricultural birds: in 3 h.] Moscow: Akvarium. [in Russian].
10. Volkova, O. V. & Eleckij, Ju. K. (1982). *Osnovy gistologii s gistologicheskoj tehnikoj* [Fundamentals of histology with histologic equipment] Moscow: Medicine. [in Russian].