

УДК 636.09:616.98:578.835/636.4

ПЩЕНКО Л.М., канд. вет. наук, e-mail: ischenko_lm@ukr.net,
МУЗИКІНА Л. М., e-mail: loramuzykina@i.ua,
КОВАЛЕНКО Г.А., канд. вет. наук, e-mail:
anna.kovalenko31@mail.ru, **ГАЛКА І.В.**, канд. вет. наук,
ст. наук. сп., e-mail: ptica2005@ukr.net, **ГУДЗЬ Н.В.**, канд.
вет. наук, ст. наук. сп., e-mail: gudznataly@gmail.com,
НИЧИК С.А., д-р вет. наук, проф., член-кор. НААН, e-mail:
ivm_naان@ukr.net,
СПИРИДОНОВ В.Г., д-р с-г. наук, проф., spyrydonov@ukr.net
Інститут ветеринарної медицини НААН

**НОДУЛЯРНИЙ ДЕРМАТИТ ВЕЛИКОЇ РОГАТОЇ
ХУДОБИ: ЕПІЗООТОЛОГІЯ, ХАРАКТЕРИСТИКА
ЗБУДНИКА, ДІАГНОСТИКА.
(оглядова стаття)**

*Нодулярний дерматит – вірусне висококонтагіозне транскордонне захворювання великої рогатої худоби, яке підлягає обов'язковій реєстрації через істотні економічні збитки під час спалаху. У статті наведено аналіз даних наукової літератури щодо епізотології, характеристики збудника та діагностики захворювання. Показано дані за 2017 рік щодо спалахів нодулярного дерматиту в Європі, Азії та країнах Близького Сходу. Наведено характеристику збудника та його стійкість у навколишньому середовищі. Проаналізовано останні літературні дані щодо участі у передачі захворювання окремих кровосисних комах. Описано основні методи лабораторної діагностики нодулярного дерматиту та визначено критерії їх вибору в залежності від мети та завдань досліджень. Особливу увагу приділено аспектам диференціації вірусу нодулярного дерматиту великої рогатої худоби (*Lumpy skin disease virus*) від інших вірусів роду *Capripoxvirus* (вірус віспи овець (*sheep poxvirus*) та вірусу віспи кіз (*goat poxvirus*)) з якими він має антигенну спорідненість.*

***Ключові слова:** нодулярний дерматит великої рогатої худоби, епізотологія, методи діагностики.*

Вступ. Нодулярний дерматит великої рогатої худоби (вузликова екзантема, заразний вузликовий дерматит, *Dermatitis nodulares, Lumpy skin disease, LSD*) – вірусне висококонтагіозне транскордонне захворювання великої рогатої худоби, для якого характерне утворення некротизуючих шкірних вузликів (нодул). Перебіг захворювання супроводжуються лихоманкою, генералізованим лімфаденітом, набряком кінцівок, ураженням очей і слизових оболонок органів дихання та шлунково-кишкового тракту, а також репродуктивних органів [1–3]. Специфічні методи лікування не розроблені. Всесвітня

організація охорони здоров'я тварин (МЄБ) класифікує нодулярний дерматит, як захворювання яке підлягає обов'язковій реєстрації через істотні економічні збитки під час спалаху [4]. До економічних збитків призводить різке зниження молочної продуктивності (викликане як високою температурою, внаслідок персистенції вірусу в організмі так і вторинним бактеріальним маститом), зниження якості молока та шкіри, випадки абортів та мертвонароджуваності, крім того тривалий період одужання призводить до зниження темпів росту у м'ясних порід великої рогатої худоби [5]. Економічні збитки також пов'язані із витратами на проведення моніторингових та діагностичних досліджень, організацію профілактичних та ліквідаційних заходів в разі загрози виникнення чи спалаху захворювання, а також торговельними обмеженнями, що запроваджуються для недопущення розповсюдження інфекції. У зв'язку із загостренням епізоотичної ситуації щодо нодулярного дерматиту великої рогатої худоби в світі, а також у Російській Федерації, яка безпосередньо межує із нашою державою існує потенційний ризик загрози занесення збудника на територію країни.

Мета роботи. Проаналізувати та узагальнити інформацію про географічне поширення нодулярного дерматиту в світі, основні характеристики збудника і фактори які сприяють його розповсюдженню, та методи діагностики захворювання.

Матеріали і методи досліджень. Під час проведення досліджень опрацьовували доступні джерела: статті в наукових виданнях, європейські нормативні документи по профілактиці та боротьбі із нодулярним дерматитом, дані Міжнародного Епізоотичного бюро щодо поширення захворювання.

Результати досліджень та їх обговорення.

Географічне поширення. Вперше нодулярний дерматит було зареєстровано в 1929 році у Північній Родезії (нинішня Замбія) в Центральній Африці, і охарактеризовано як «псевдо-кропивницю» [6], а у 1940-х років захворювання виявлено і у інших південно-африканських країнах. Протягом наступних десятиліть захворювання поширилося на північ африканського континенту і за даними МЄБ в 1976-1980 рр. неблагополучними були 29 країн Південної і Центральної Африки. Існує припущення, що при географічному розповсюдженні зростала патогенність збудника, що призводило до масштабних епізоотій на африканському континенті та спорадичних випадків між роками із вираженим епізоотичним проявом захворювання [7, 8].

У 1989 році нодулярний дерматит було зареєстровано в Ізраїлі [9], а протягом останнього десятиліття в регіонах Близького Сходу, Європи та Західної Азії (у 2010 році в Омані, у – 2014 році в Туреччині, Лівані, Іраку, Ірані, Азербайджані, у 2015 додалися ще такі країни як Російська Федерація, Дагестан, Вірменія і Кіпр, а у 2016 – нодулярний дерматит виявлено також в Болгарії, Чорногорії, Казахстані, Македонії, Сербії та Албанії [4, 10, 11]. На рис. 1. наведено спалахи нодулярного дерматиту в Європі, Азії та на Близькому Сході в період з січня по жовтень 2017 року.

Характеристика збудника. Збудником нодулярного дерматиту є ДНК- вмісний вірус групи Neethling, який відноситься до роду *Capripoxvirus*, родини *Poxviridae*. До роду *Capripoxvirus* відноситься також вірус віспи овець (*sheep poxvirus*) і вірус віспи кіз (*goat poxvirus*) з якими вірус нодулярного дерматиту антигенно споріднений і відповідно має перехресну імунну відповідь [7, 12].

Зрілі віріони круглої форми (260–320 нм), вкриті подвійною оболонкою, мають щільну серцевину та бокові тільця. За своєю морфологією вірус ідентичний вірусу віспи.

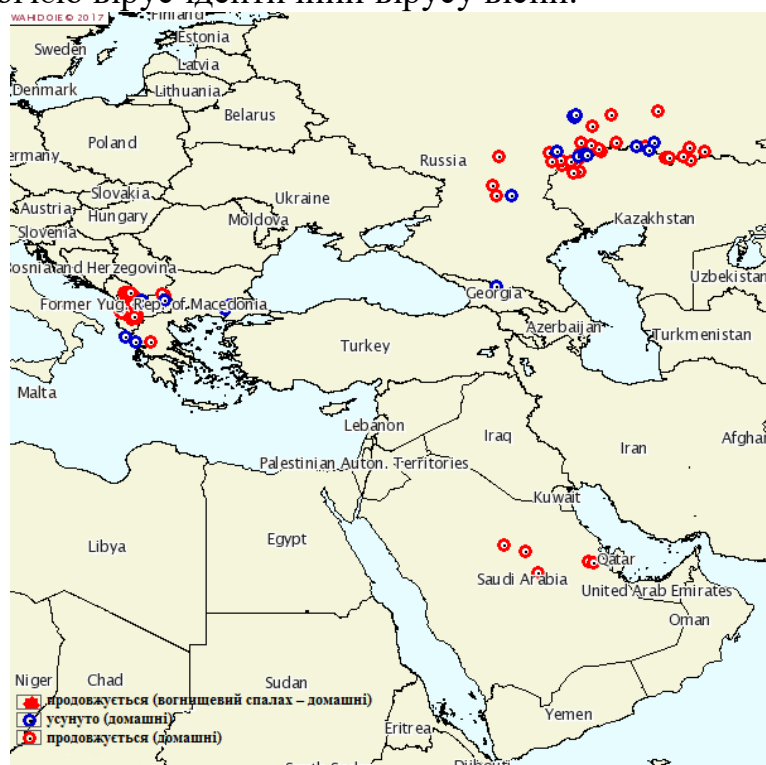


Рис. 1. Спалахи нодулярного дерматиту нодулярного дерматиту в Європі, Азії та на Близькому Сході за даними МЕБ (2017 рік).

Вірус нодулярного дерматиту є достатньо стійким у

навколишньому середовищі. У некротизованих шкірних нодулах за кімнатної температури вірус зберігає свою активність до 18 днів, а за -80 °С може зберігатися до 10 років. Прогрівання при 37 °С з експозицією 5 діб не знижує його вірулентності. До інактивації збудника призводить нагрівання до 55 °С протягом 2 год, або 30 хв год при 65°С, чутливий до ефіру (20%), хлороформу, формаліну (1%), деяких детергентів (додецилсульфат натрію), та миючих засобів що містять ліпідні розчинники [4, 5].

Епізоотологія. До вірусу нодулярного дерматиту сприйнятливі велика рогата худоба *Bos indicus* і *Bos taurus* (незалежно від породи віку, статі) та Азіатський буйвол (*Bubalus bubalis*). Більш чутливими є лактуючі корови і телята. Масштабні серологічні дослідження не виявили резервуару захворювання серед диких тварин, однак жирафи і антилопи є високочутливими до експериментального зараження

Спалахи нодулярного дерматиту носять спорадичний характер і залежать від багатьох факторів в тому числі від переміщення тварин, їх імунного статусу, кліматичних факторів, які впливають на популяції кровосисних комах [4]. Збудником захворювання є хворі тварини, тварини в латентній стадії захворювання та вірусоносії. Вірус виділяється в інкубаційний період та в період захворювання разом із виділеннями шкірних висипів (нодул), виділеннями носової порожнини та очей, а також із молоком, слиною та спермою [3–5, 12].

Захворюваність коливається між 10 і 20%, однак в окремих випадках може сягати 45%, смертність як правило складає від 1 до 5%, але в окремих випадках може сягати і вищих показників [1–3].

Шляхи передачі вірусу на сьогоднішній день до кінця не з'ясовані. Але вважається що основним є трансмісивний за допомогою кровосисних комах [13–15]. Під час перших спалахів нодулярного дерматиту на півдні Африки було помічено, що ізольовані спалахи виникали у широко розсіяних стадах за відсутності руху великої рогатої худоби. Спалахи були пов'язані з вологими та теплими погодними умовами та з великою кількістю популяцій кровосисних комах та нашкірних паразитів (кліщів, вошей тощо) [16]. Було показано що самки комарів виду *Aedes aegypti* були інфіковані протягом 2–6 днів після годівлі на експериментально інфікованих тваринах [17]. Також є повідомлення про участь у передачі нодулярного дерматиту таких комах як осіння жигалка (*Stomoxys calcitrans*), комарів (*Anopheles stephensi* і *Culex quinquefasciatus*), мокреців (*Culicoides*

nubeculosus) [15] та кліщів видів *Rhipicephalus appendiculatus* і *Amblyomma hebraeum* [18, 19].

У інфікованих биків вірус виділяється із спермою [20, 21], однак випадків передачі захворювання через сперму на сьогодні не зареєстровано [22].

Контактному шляху у розповсюдженні вірусу нодулярного дерматиту відводять другорядну роль [1, 3, 4].

Після одужання тварини набувають імунітету до повторного зараження, який зберігається до 11 міс.

Методи діагностики. Діагноз на нодулярний дерматит ставиться комплексно на основі епізоотологічних даних (захворювання проявляється раптово, одночасно на кількох фермах, кількість хворих тварин різко збільшується) клінічних ознак (шкірні вузли) патологоанатомічних змін та лабораторних досліджень [4, 5].

Лабораторні методи дослідження нодулярного дерматиту можна розділити на методи, які направлені на безпосередню ідентифікацію вірусу та виявлення специфічних антитіл.

Матеріал для дослідження відбирають із вузликів на шкірі (нодул). Після розвитку перших клінічних ознак вірус нодулярного дерматиту шляхом ізоляція на культурі клітин може бути виділений протягом 35 днів, а детекція його нуклеїнової кислоти методом ПЛР можлива протягом 3 міс [23].

Ізоляція вірусу на культурі клітин. Виділення і культивування вірусу нодулярного дерматиту проводять на культурі клітин дерми великої рогатої худоби, яка містить фетальну телячу сироватку і гентаміцин [24]. Також культивування вірусу можна здійснювати на культурі клітин тестикул ягнят і телят, нирки вівці, наднирників ягнят, на фетальних культурах м'язів ягнят і телят, на фетальних культурах нирок і шкіри кролів, фібробластах курячих ембріонів, в лінії клітин нирки сірійського хом'ячка (ВНК/21), та на культурі клітин гонад кози [25].

Полімеразна ланцюгова реакція. Для ідентифікації генетичного матеріалу *Capripoxvirus* запропоновано праймери як для класичної ПЛР з детекцією в агарозному гелі [23], так і для ПЛР в режимі реального часу [26]. Крім того розроблено варіант ПЛР в режимі реального часу, який дозволяє диференціювати вірус нодулярного дерматиту великої рогатої худоби, вірус віспи овець та вірус віспи кіз [27]. Такий підхід став можливий завдяки аналізу повногеномних сіквенсів різних ізолятів *Capripoxvirus* в результаті чого було виявлено ділянки геному, які можна використовувати для диференціації *Capripoxvirus* [28]. Описано метод ізотермічної ампліфікації для виявлення геному

Capripoxvirus, який не поступається за специфічністю та чутливістю методу ПЛР в режимі реального часу, але є значно дешевшим [29].

Серологічні методи діагностики. Оскільки всі віруси роду *Capripoxvirus* мають спільний основний антиген, який викликає утворення в організмі вірус нейтралізуючих антитіл, тому вірус нодулярного дерматиту за допомогою серологічних методів неможливо диференціювати від вірусу віспи овець та кіз. Для детекції антитіл специфічних до антигену вірусів роду *Capripoxvirus*

«золотим стандартом» є реакція нейтралізації. Також використовують метод ІФА [30], рідше Вестерн-блот [31].

У таблиці 1 наведено рекомендації МЕБ щодо використання різних методів лабораторної діагностики нодулярного дерматиту в залежності від мети та завдань дослідження.

Нодулярний дерматит диференціюють від шкірних уражень, які викликаються вірусом Allerton, дерматофільозу, туберкульозу шкіри, демодекозу, віспи, уражень викликаних личинками оводів (*Oestridae*), при генералізації інфекційного процесу також диференціюють від ящуру, блутангу жуйних, інфекційного ринотрахеїту, парагрипу [4, 5].

Табл
иця
1

Методи лабораторної діагностики нодулярного дерматиту

Метод	Мета					Визначення імунного статусу окремих тварин чи популяцій після вакцинації
	Популяції вільні від інфекції	Окремі тварини вільні від інфекції перед переміщенням	При ліквідації захворювання	Підтвердження клінічних випадків	Контроль за поширенням інфекції	
Методи спрямовані на виявлення збудника						
ІВ*	+	++	+	+++	+	–
ПЛР**	++	+++	++	+++	+	–
ЕМ***	–	–	–	+	–	–
Методи спрямовані на виявлення антитіл проти збудника						
РН****	++	++	++	++	++	++
ІФА*****	+	+	+	+	+	+

Примітка: +++ – рекомендований метод; ++ – придатний метод; + – метод може бути використаний в окремих випадках, але вартість, надійність чи інші фактори значно обмежують її застосування; – не підходить для цієї мети;

* – ізоляція вірусу на культурі клітин, ** – полімеразна ланцюгова реакція, *** – електронна мікроскопія, **** – реакція нейтралізації, ***** – імуоферментний аналіз.

Висновки та перспективи подальших досліджень. Випадків нодулярного дерматиту на сьогодні в Україні офіційно зареєстровано, тому основна увага повинна бути спрямована на недопущення занесення збудника із неблагополучних щодо нього країн. З цією метою необхідно здійснювати суворий контроль за ввезенням в країну тварин, продуктів їх забою, молока та молочних продуктів із таких країн. Обов'язковим є профілактичний карантин тварин, які ввозяться в країну з проведенням відповідних лабораторних досліджень. З цією метою актуальним є розробка та впровадження у практику методів лабораторної діагностики нодулярного дерматиту, зокрема полімеразної ланцюгової реакції в режимі реального часу.

В подальших дослідженнях планується розроблення методики виявлення вірусу нодулярного дерматиту із застосуванням ПЛР в реальному часі.

СПИСОК ЛІТЕРАТУРИ

1. Tuppurainen E.S, Oura C.A Review: lumpy skin disease: an emerging threat to Europe, the Middle East and Asia // *Transbound Emerg Dis.* 2012. – Vol.59(1). – P. 40–48.
2. Capripoxviruses: an emerging worldwide threat to sheep, goats and cattle. S. Babiuk, T.R. Bowden, D.B. Boyle, et all // *Transbound. Emerg. Dis.* 2008. – Vol.55(7). – P. 263–272.
3. Coetzer, J.A.W., Lumpy skin disease. *Infectious Diseases of Livestock*, 2nd edn. University Press Southern Africa, Oxford. 2004. P. 1268–1276.
4. Lumpy Skin Disease. // *OIE Terrestrial Manual 2017*, http://www.oie.int/fileadmin/Home/eng/Health_standards/tahm/2.04.13_LSD.pdf.
5. Інструкція щодо профілактики та боротьби з нодулярним дерматитом великої рогатої худоби, затверджена Міністерством аграрної політики та продовольства України 03.04.2017 № 171 [Електронний ресурс] – Режим доступу: <http://zakon3.rada.gov.ua/laws/show/z0535-17>.
6. MacDonald, R.A.S. Pseudo-urticaria of cattle / R.A.S. MacDonald // *Annual Report for 1930 Department of Animal Health, Northern Rhodesia.* 1931. – P. 20–21.
7. Weiss K. E. Lumpy skin disease virus / K. E. Weiss // *Virolog. Monogr.* 1968. Vol.3. – P.111–131.
8. Emerging diseases of Africa and the Middle East / M. R, Rweyemamu, A. Paskin, V. Benkirane, et all // *Ann N.Y. Acad Sci.* 2000. – Vol. 916. – P. 61-70.
9. Spread of lumpy skin disease in Israeli dairy herds / I. Yeruham, O. Nir, Y. Braverman, et all. // *Vet. Rec.* – 1995. – Vol.137(4). – P. 91–93
10. Lumpy skin disease of cattle: an emerging problem in the Sultanate of Oman / M.H. Tageldin, D. B. Wallace, G. H. Gerdes, et all // *Trop Anim Health Prod.* – 2014. – Vol.46(1). – P. 241–246.

11. Capripoxvirus Diseases: Current Status and Opportunities for Control: Review / E.S.M. Tuppurainen, E. H. Venter , J. L. Shisler, et all // *Transboundary and Emerging Diseases* 2015. Vol.64(3). P. 729–745.
12. Kitching R.P. Vaccines for lumpy skin disease, sheep pox and goat pox. / R.P. Kitching // *Dev Biol (Basel)*. – 2003. Vol. 114. – P. 161–167.
13. Kitching R.P. Insect transmission of capripoxvirus. R.P. Kitching, P.S. Mellor // *Res. Vet. Sci.* 1986. Vol. 40 (2). – P. 255–258.
14. Mechanical transmission of lumpy skin disease virus by *Aedes aegypti* (Diptera: Culicidae) / C.M. Chihota, L.F. Rennie, R.P. Kitching, P.S. Mellor // *Epidemiol. Infect.* 2001. – Vol.126 (2). – P. 317–321.
15. Attempted mechanical transmission of lumpy skin disease virus by biting insects. / C.M. Chihota, L.F. Rennie, R.P. Kitching, P.S. Mellor // *Med. Vet. Entomol.* 2003. – Vol.17(3). – P. 294–300.
16. Thomas A.D. Knopvelsiekte // A.D. Thomas. C.v.E. Mare // *Afr. Vet. Assoc.* 1945. – Vol.16. – P.36–43.
17. Mechanical transmission of capripox virus and African swine fever virus by *Stomoxys calcitrans* / P.S. Mellor, R.P. Kitching, P.J. Wilkinson // *Res. Vet. Sci.* 1987. Vol. 43(1) – P. 109–112.
18. A potential role for ixodid (hard) tick vectors in the transmission of lumpy skin disease virus in cattle / E.S.M. Tuppurainen, W.H. Stoltz, M. Troskie, et all // *Transbound. Emerg. Dis.* 2011. – Vol. 58 (2). – P. 93–104.
19. Demonstration of lumpy skin disease virus infection in *Amblyomma hebraeum* and *Rhipicephalus appendiculatus* ticks using immunohistochemistry / J.C Lubinga, S.J Clift, E.S.M. Tuppurainen, et all // *Ticks Tick Borne Dis.* 2014. – Vol. 5(2). – P.113-120.
20. Irons P.C. Excretion of lumpy skin disease virus in bull semen / P.C Irons, E.S. Tuppurainen, E.H. Venter // *Theriogenology.* 2005. Vol 63(5). – P. 1290–1297.
21. Annandale C.H. Sites of persistence of lumpy skin disease virus in the genital tract of experimentally infected bulls. / C.H. Annandale, P.C. Irons, V.P. Bagla, et all // *Reprod. Domest. Anim.* 2010. – Vol.45(2). – P. 250–255.
22. Weiss K.E. Lumpy skin disease virus / K.E. Weiss. *Viol. Monogr.* 1968. – Vol. 3. – P. 111–131.
23. The detection of lumpy skin disease virus in samples of experimentally infected cattle using different diagnostic techniques // E.S.M. Tuppurainen., E.H. Venter, J.A.W. Coetzer // *Onderstepoort J. Vet. Res.* 2005. – Vol.72 (2). – P. 153–164.
24. Absence of lumpy skin disease virus in semen of vaccinated bulls following vaccination and subsequent experimental infection / U.I. Osuagwuh, V. Bagla, E.H. Venter [et al]. // *Vaccine.* – 2007. – Vol. 25(12). – P. 2238-2243.
25. Косарева О. А. Чувствительность перевиваемой культуры клеток гонад козы к вирусу нодулярного дерматита крупного рогатого скота / О. А. Косарева, А.В. Константинов, М.С. Кукушкина // *Инфекционные болезни.* 2011. – № 3. – С. 97-99.
26. Rapid preclinical detection of sheep pox virus by a real-time PCR assay /

C.A. Balinsky, G. Delhon, G. Smoliga, M. Prarat, et al // J. Clin. Microbiol. 2008.
– Vol.46(2). – P. 438–442.

27. Real time PCR method for simultaneous detection, quantitation and differentiation of capripoxviruses / C.E. Lamien, M. Lelenta, W. Goger // J. Virol. Methods. 2011. – Vol. 171(1). – P. 134–140.

28. Нодулярный дерматит крупного рогатого скота: характеристика возбудителя болезни, распространение, диагностика и меры борьбы / Н.И. Закутский, В.М. Балишев, С.Г. Юрков, и др. // Ветеринарный врач. 2016. – №4. – С. 3–11.

29. Detection of capripoxvirus DNA using a novel loop-mediated isothermal amplification assay / L. Murray, L. Edwards, E.S. Tuppurainen, et al // BMC Vet. Res. 2013. – Vol. 9. – P. 90.

30. Detection of antibodies against capripoxviruses using an inactivated sheeppox virus ELISA / S. Babiuk, D.B. Wallace, S.J. Smith, et al // Transbound Emerg Dis. 2009. – Vol. 56(4). – P. 132-141.

31. Western blot analysis of virus-specific antibody responses for capripox and contagious pustular dermatitis viral infections in sheep / P. Chand, R.P. Kitching, D.N. Black // Epidemiol. Infect. 1994. – Vol.113(2). – P. 377-385.