

**МІНІСТЕРСТВО АГРАРНОЇ ПОЛІТИКИ ТА  
ПРОДОВОЛЬСТВА УКРАЇНИ**

**СУМСЬКИЙ НАЦІОНАЛЬНИЙ АГРАРНИЙ УНІВЕРСИТЕТ**

**Факультет ветеринарної медицини  
Спеціальність 7.130501 –  
“ Ветеринарна медицина”**

**Допускається до захисту:  
Зав. кафедрою доктор ветеринарних  
наук, професор \_\_\_\_\_  
А.Й.Краєвський  
“ \_\_\_\_\_ ” \_\_\_\_\_ 2013р**

**ДИПЛОМНА РОБОТА**

**На тему: “Порівняльна ефективність різних методів  
лікування при заворотах повік у собак в умовах  
міської державної лікарні ветеринарної медицини  
м. Керч”**

**Студент-дипломник:**

**Мордвінцева Ю.О.**

**Керівник:**

**доцент Лазоренко А.Б.**

**Консультанти:**

**1. З охорони праці**

**ст. викладач Семерня О.В.**

**2. З екологічної експертизи**

**ветеринарних заходів**

**д.вет.н, професор Фотіна Т.І.**

**3. З економічної ефективності  
ветеринарних заходів**

**доцент Фотін А.І**

**Рецензент \_\_\_\_\_**

**Суми – 2013р.**

## ЗМІСТ

<b>Завдання на виконання дипломної роботи</b>	
<b>Реферат.....</b>	<b>5</b>
<b>1. Вступ.....</b>	<b>7</b>
<b>2. Огляд літератури.....</b>	<b>9</b>
<b>2.1 Висновок з огляду літератури .....</b>	<b>18</b>
<b>3. Власні дослідження.....</b>	<b>19</b>
<b>3.1 Матеріали та методи досліджень.....</b>	<b>19</b>
<b>3.2 Характеристика бази проведення досліджень.....</b>	<b>24</b>
<b>3.3 Результати власних досліджень.....</b>	<b>26</b>
<b>3.3.2 Поширеність та етіологія заворотів повік у собак .....</b>	<b>26</b>
<b>3.3.2 Особливості клінічного перебігу заворотів повік.....</b>	<b>30</b>
<b>3.3.3 Порівняльна ефективність різних методів лікування при заворотах повік.....</b>	<b>35</b>
<b>3.3.4 Зміни морфологічного складу крові за різних методів блефаропластики.....</b>	<b>42</b>
<b>3.4. Аналіз та узагальнення результатів досліджень.....</b>	<b>46</b>
<b>3.5. Економічна ефективність ветеринарних заходів .....</b>	<b>52</b>
<b>4. Охорона праці.....</b>	<b>56</b>
<b>5. Екологічна експертиза ветеринарних заходів.....</b>	<b>63</b>
<b>6. Висновки та пропозиції .....</b>	<b>67</b>
<b>7. Список літератури.....</b>	<b>69</b>

## СУМСЬКИЙ НАЦІОНАЛЬНИЙ АГРАРНИЙ УНІВЕРСИТЕТ

Факультет ветеринарної медицини

Кафедра хірургії

Спеціальність 7.130501 “ Ветеринарна  
медицина “

Затверджую: Зав. кафедрою хірургії

професор Краєвський А.Й.

“ \_\_\_\_ “ \_\_\_\_\_ 2012р.

**ЗАВДАННЯ  
НА ВИКОНАННЯ ДИПЛОМНОЇ РОБОТИ  
Мордвінцевій Ю.О.**

( прізвище, ім'я по батькові )

**1. Тема „Порівняльна ефективність різних методів лікування при заворотах повік у собак в умовах міської державної лікарні ветеринарної медицини м. Керч”**

Затверджено наказом по університету від “ \_\_\_\_ “ \_\_\_\_\_ 2012 р.

**2. Термін здачі студентом виконаної роботи у деканат \_\_\_\_\_**

**3. Вихідні дані до проекту ( роботи ) \_\_\_\_\_**

---

---

---

---

---

**4. Зміст роботи ( перелік питань, що розробляються в роботі )**

---

---

---

---

---

---

---

---

---

---

**5. Перелік графічного матеріалу \_\_\_\_\_**

---

---

---

---

---

**6. Рецензенти по дипломній роботі**

Розділ	Консультант	Підпис, дата	
		Завдання видав	Завдання прийняв

---

**7. Дата видачі завдання** \_\_\_\_\_**Керівник дипломної роботи :** \_\_\_\_\_  
( підпис )**Завдання прийняв до виконання:** \_\_\_\_\_  
( підпис )

## РЕФЕРАТ

Дипломна робота Мордвінцевої Ю.О. присвячена апробації методів діагностики, вивченню патогенезу та лікування при заворотах повік у собак. Тема запланованої роботи “Порівняльна ефективність різних методів лікування при заворотах повік у собак в умовах міської державної лікарні ветеринарної медицини м. Керч ”. Обсяг дипломної роботи складає 73 сторінки комп’ютерного тексту, містить 7 таблиць та 13 малюнків.

Під час написання дипломної роботи, було використано 55 літературних джерел.

Метою досліджень було визначення лікувальної ефективності блефаропластики за якої виконували два напівмісяцеві розрізи, що проникали в глибину тканин у вигляді клина в комплексі з інстиляціями в кон’юнктивальний мішок комбінованих крапель з тіотриазоліном, димексидом та новокаїном у післяопераційному періоді у собак.

Для досягнення **мети** необхідно було вирішити наступні **завдання**:

1. Вивчити розповсюдження й структуру ентропіону в собак та з’ясувати характер супутніх ускладнень;
2. Дослідити зміни морфологічного складу крові при заворотах повік у собак та в динаміці післяопераційного періоду за різних методів блефаропластики;
3. Визначити у порівняльному аспекті ефективність різних методів хірургічного лікування при завороті повік та комплексної корекції супутніх ускладнень - кон’юнктивітів і кератитів.

Для визначення лікувальної ефективності різних методів лікування нами було сформовано дві групи тварин із заворотами повік: перша (дослідна) група - 6 собак та друга (контрольна) - 5 тварин.

Тваринам дослідної групи за оперативного лікування висікали ділянку шкіри у вигляді двояковипуклої лінзи над верхнім краєм повіки.

Лікування тварин другої групи полягало у підшиванні шкірної складки до лобної фасції з подальшим накладанням на цю ділянку швів з валиками (даний метод широко застосовується практичними лікарями ветеринарної медицини для створення в цій анатомічній ділянці штучної зв'язки яка б фіксувала верхню повіку).

Для стимуляції неспецифічної резистентності тваринам обох груп парентерально використовували катозал в дозі 1-2 мл внутрішньом'язево, щоденно протягом 5 діб.

Для попередження ускладнень в кон'юнктивальний мішок тварин дослідної групи інстилювали комбіновані краплі, що містили у своєму складі тіотриазолін, димексид та новокаїн. Інстиляції виконували 2 рази на добу протягом 5-ти діб, до зняття швів. Тваринам контрольної групи виконували інстиляцію 20% крапель сульфацилу натрію (альбуцид) 2 рази на добу, протягом 7 діб, до зняття швів.

Встановлено, що застосування оперативного втручання, при якому виконували два напівмісяцеві розрізи які в глибину тканин проникають у вигляді клина разом із інстиляціями в кон'юнктивальний мішок комплексних крапель з тіотриазоліном, димексидом та новокаїном у післяопераційному періоді, порівняно із контрольною групою, де було використано підшивання шкірної складки до лобної фасції з подальшим накладанням на цю ділянку швів з двома валиками та інстиляцією 20% крапель сульфацилу натрію сприяє прискоренню припинення ексудації, загоєнню операційних ран та зникненню гіперемії кон'юнктиви.

## 1. ВСТУП

Останнім часом у містах України та країн СНД збільшилася кількість дрібних домашніх тварин, самим багаточисельним видом з яких є собака [1]. Собака – це перша свійська тварина, яку людина приручила за її корисні якості.

Вона допомагає людині під час полювання, попереджає про небезпеку. Крім того, собака - це пастух, візниця, сторож і без цільового використання - просто комунікабельна тварина.

Але в умовах сьогодення, особливо у великих містах, цей вид тварин поступово втрачає ті функції, за для чого людина тисячоліттями використовувала їх [2]. Вони зазнають несприятливих факторів урбанізації, таких як гіподинамія, травматизм тощо. Також по причині незнання або порушення умов годівлі, утримання і експлуатації цих тварин виникають різноманітні відомі і маловивчені захворювання різної етіології. У зв'язку з цим проблема ветеринарного обслуговування дрібних домашніх тварин в умовах міста стала актуальною.

Значну частину серед всіх хвороб собак, займають незаразні хвороби, серед яких значна частина перепадає на хірургічні, це, в першу чергу – травматизм (переломи кісток, вивихи суглобів, різні ушкодження м'яких тканин), який дуже поширений серед них, і складає в умовах великого міста до 50% [3]. Друге місце за поширеністю займають хвороби шкіри (екземи, дерматити), які реєструються в кількості 30-45% від всіх захворювань собак [4-5].

Хвороби очей також займають не останнє місце. Однією з таких патологій є заворот повік у собак, який супроводжується розвитком запальних процесів в даній ділянці, останні примушують тварину тривалий час страждати. Так, В.А.Лук'яновський вказує, що запальні процеси при хірургічній патології мають широке розповсюдження і є генетичною основою для більшості хвороб [1].

Орган зору дозволяє тваринам вільно орієнтуватися в навколишньому середовищі, допомагає їм добувати їжу, а у випадках нападу своєчасно прийняти позицію для захисту [2].

До захворювання найбільш чутливими є декоративні породи собак [2]. З цих позицій слід звернути увагу ще і на той факт, що таких тварин, як правило розводять для подальшого продажу, і дані тварини досить часто є джерелом основного доходу громадян, а тварин які мають дефект повік, як правило, досить важко реалізувати. Тому забезпечення здоров'я потомства для господарів є дуже важливим пріоритетним питанням ветеринарної медицини.

**Метою** досліджень було визначення лікувальної ефективності блефаропластики за якої виконували два напівмісяцеві розрізи, що проникали в глибину тканин у вигляді клина в комплексі з інстиляціями в кон'юнктивальний мішок комбінованих крапель з тіотриазоліном, димексидом та новокаїном у післяопераційному періоді у собак.

Для досягнення мети необхідно було вирішити наступні **завдання**:

1. Вивчити розповсюдження й структуру ентропіону в собак та з'ясувати характер супутніх ускладнень;
2. Дослідити зміни морфологічного складу крові при заворотах повік у собак та в динаміці післяопераційного періоду за різних методів блефаропластики;
3. Визначити у порівняльному аспекті ефективність різних методів хірургічного лікування при завороті повік та комплексної корекції супутніх ускладнень - кон'юнктивітів і кератитів.

## 2. ОГЛЯД ЛІТЕРАТУРИ

### Етіологія та класифікація завороту повік

Заворот повік (*Entropium palpebrae*) — невірне положення повіки, при якому спостерігається часткове загортання її вільного краю до середини очного яблука. При цьому вії та волоски шкіри травмують рогівку, викликаючи її запалення. У собак заворот повік спостерігається найбільш часто у таких порід як доберман, дог, шарпеї та чау-чау [3].

А за даними Мазуркевича В. Н., Борисевича В. Б., Галата В. Ф. заворот повік частіше спостерігається у службових, сторожових, мисливських собак та порівняно рідко у декоративних собак [4].

Така будова ока та повік у даних порід собак на думку В.Й.Іздепського не вада, а є лише типова риса породи [5].

Ентропіон можливо зареєструвати ще до того, як відкрились очі, хоча як правило це буває рідко. Зазвичай ознаки завороту – від помірного до важкого – виникають у собак в період між двотижневим віком, коли очі відкриваються, та 14-а місяцями. Задача господаря – кожного дня робити огляд очей у цуценят в пошуках різних змін. Самі цуценята, досить часто демонструють ознаки хвороби, вони починають розтирати очі та морду лапами [5].

Суть даного захворювання полягає у завертанні в середину вільного краю повіки. Ураження також може виникати в наслідок рубцевого стягування повіки та деформації її хрящової основи [6].

Головними причинами завороту повік слід вважати хронічні кон'юнктивіти, сторонні тіла, які потрапляють в кон'юнктивальний мішок, сюди ж слід віднести невірне виконану ампутацію третьої повіки, яка часто призводить до спастичного завороту [3]. Рубцевий заворот частіше виникає при пораненні повік, опіках та блефаритах. Також згідно даних [4], він може

спостерігатися при утворенні масивних рубців, внаслідок хронічного запалення кон'юнктиви; у собак він буває при фолікулярному кон'юнктивіті. У появі завороту певну роль відіграють спадкові фактори. Патологічні зміни викликають завороти повік в самому очному яблуці, та супроводжуються його атрофією, а також судомним скороченням кругового м'язу при анофтальмі [7]. При розвитку цих процесів виникає замкнене патологічне коло: запалення викликає спазм та заворот повік, а останнє дає підсилення запальної реакції. Спастичний заворот виникає при хронічному кон'юнктивіті внаслідок постійного рефлекторного спазму повік з одночасним скороченням ретрактора очного яблука при енофтальмі повік [7].

Спадковий заворот повік є найбільш поширеною формою. Тільки у деяких порід (шарпей, чау- чау) – це вроджений дефект, тобто такий, який проявляється безпосередньо після відкриття очної щілини, частіше на першому році життя або на початку другого. Часто зустрічається у німецьких лягавих, ротвейлерів, пуделів, англійських бульдогів та ін. Частіше відбувається заворот нижнього повіка з вилицевого краю, у брахицефалічних порід та карликових пуделів з носової сторони нижньої повіки (закупорка нижньої слізної мітки). Заворот верхньої та виворіт нижньої повіки, при пухкості підшкірної жирової клітковини на голові, реєструється у коккер-спаніелів, бладхаундів, бассетів, шарпейів.

Друге місце за поширенням займає спастичний заворот повік, спричинений хронічним кон'юнктивітом, або тривалим перебуванням в кон'юнктивальному мішку сторонніх тіл. При цьому спостерігається рефлекторний енофтальм та блефароспазм, внаслідок розвитку процесів, які супроводжуються сильним болем в області ока. При цьому подразнюючий заворот повік можливо усунути при поверхневій анестезії (0,4%-ний оксібупрокаїн) і тільки в діагностичних цілях [3].

Рубцевий заворот повік виникає, внаслідок стягування рубцевою тканиною повіка, після ушкодження чи запалення повіки.

Бульбарний заворот виникає внаслідок надмірного глибокого розташування очного яблука при мікрофтальмії, атрофії очного яблука та ретробульбарної жирової прокладки, а також відносно великої орбіти. Даний заворот також можна віднести до спадкових.

Заворот третьої повіки (*Entropium tertiae palpebrae*) частіше зустрічається у догів, східноєвропейських вівчарок, доберман-пінчерів, рідше у інших порід собак. Причинами завороту третьої повіки, частіше за все, є дегенерація хряща повіки та фолікулярний кон'юнктивіт [8].

### **Клінічні ознаки завороту повік та методи лікування**

При розвитку даної патології вії та краї повік завернуті в середину, вони мокрі, спостерігається розвиток слъзотечі, почервоніння кон'юнктиви, а в подальшому розвивається кон'юнктивокератит.

При ентропіоні повіки завертаються всередину і вії подразнюють рогівку. Захворювання протікає при виражених явищах слъзотечі, блефароспазму, мацерації шкіри повік та зниження її тонуусу. Від постійного тертя виникають ерозії рогівки, а з часом формуються виразки, відмічається поверхнева васкуляризація. Якщо залишити все в такому стані, виразки перфоруються і призводять до сліпоти [8].

Заворот може бути на одному або на обох очах, на нижній або на верхній повіці, одночасно можливий заворот верхньої, нижньої повіки і її зовнішньої спайки [24].

У тварин при даній патології відмічають формування помірного блефароспазму, незначне виділення серозно-слизистого ексудату. Кон'юнктива повіки червоного кольору з вираженим набряком. Часто спостерігається розвиток фолікулярного кон'юнктивіту. Війковий край повіки частково або повністю загортається всередину, в напрямку очного яблука. Очна щілина звужується, спостерігається слъзотеча, неправильне

положення країв повік і вій. У запущених випадках мають місце запалення, помутніння та виразка рогівки. Око втягується в орбіту.

При рубцевій деформації, а також при сильно виражених гострих та тривалих хронічних процесах показана пластична операція, яка полягає в висіканні шкірної ділянки на повіці з подальшим накладанням швів та вивертанням завернутого краю.

В таких випадках самий пріоритетний метод – хірургічний. Лікування повинно проводитися якомога раніше. Всі оперативні втручання при цьому захворюванні зводяться до видалення шкірної ділянки різної величини та форми. Форма видаленої ділянки, та місце її видалення, залежать від ступеня та локалізації завороту. Цей спосіб корекції ентропіону приносить полегшення у 95% випадків. Для господаря тварини важливим моментом є той, що поки ви не добрались до лікаря ветеринарної медицини, промивайте очі цуценяті якимись препаратами типу "штучних сліз". Якомога швидше знайдіть ветеринарного лікаря. Якщо симптоми проявляються у цуценят до 17-тижневого віку, велика кількість лікарів обирають хірургічне втручання. При цьому повіку вивертають і зашивають. В результаті, операції, може утворюватися рубець, тоді слід назначати повторну операцію.

Інколи пізніше треба проводити повторні операції для виправлення наслідків першої та профілактики рецидиву. Майже завжди хірургія може вирішити проблему з очами у собак породи шарпей, при умові обережного використання анестезії. Цій процедурі можна піддавати любих цуценят старше двадцяти днів. Уражену повіку вивертають і видаляють овальну ділянку шкіри, частково з м'язовою тканиною. В подальшому повіку зашивають, таким чином цуценя назавжди лишається даної проблеми. Око стає дуже гарним, а шрам непомітним.

При завороті нижньої повіки операція виконується по Френеру, при завороті нижньої та верхньої повік – по Фріку, при завороті верхньої нижньої та зовнішній спайці повік — по Шлейху.

Операцію проводять на собаці в лежачому боковому положенні, під загальним наркозом та додатково, місцево, під шкіру повік інфільтрують 0,5%-ний розчин новокаїну [3]. Шерсть на повіці та навколо неї обережно вистригають і при можливості вибривають. При цьому не можна ушкоджувати шкіри, оскільки в подальшому це досить часто призводить до розчухування. Очну щілину ретельно промивають нейтральним розчином до повного видалення залишків шерсті.

В якості інструментів для проведення операції використовують хірургічний очний пінцет, фіксуючий пінцет Грефе без фіксатора або пінцет по Лістеру, очні ножиці Грефе або зігнуті ножиці для сухожилків за Стівенсом.

Після підготовки операційного поля, визначення місця розташування та розмірів запланованого для видалення шкірної ділянки, виконують розріз шкіри паралельно до вільного краю повіки на відстані 0,5 см. Відпрепарують шкіру донизу в центральній частині, а потім зігнутими ножицями видаляють овальна ділянка. Кровотечу зупиняють тампонуванням. В подальшому на шкіру накладають декілька вузлуватих швів з шовку [27].

При завороті повік, який супроводжується підвертанням повік по зовнішній спайці, шкірну ділянку видаляють у вигляді наконечника стріли по Шлейху. Перший шов за автором накладають на вершину внутрішнього та зовнішнього трикутника. Після операції з метою профілактики розчухування на шию собаки доцільно надіти захисний комір з фанери або пластмасове відро. Шви знімають на 7—8-у добу. Зрошення країв рани та рубцювання надають повіці нормального положення.

При спастичному завороті повік необхідно усунути етіологічний фактор. Оперативне видалення ділянки шкіри проводять паралельно до краю завернутої повіки, з відступом 2—3 мм. При цьому накладають звичайні окремі один від одного вузлуваті шви (Syntofil<sup>®</sup> 5/0), або такі самі шви з вузлами (Vicryl<sup>®</sup> 7/0) [7]. Добрий результат згідно даних автора отримують при невеликій корекції, при гіперкорекції у виличному куті створюється

небезпека при великій очній щілині. Якщо кут очної щілини та верхня повіка з виличного боку також завернуті, то слід окремо вирізати на верхній повіці паралельно до краю, вище кута очної щілини, по напрямку до себе. При такому виконанні операції обов'язково слід враховувати наявні аномалії.

Ні в якому разі не можна без причини, якою може бути злаякісна пухлина, висікати або вирізати третю повіку [30]. При проведенні гіперкорекції вивороту повік вже на п'яту добу після операції необхідно видалити шви, край рани відкрити і повторно нанести очну мазь, з кортизоном та антибіотиками, При такому методі спостерігаємо в нормальному положенні вторинне загоєння. При завороті верхньої повіки внаслідок надмірно складчастої шкіри лоба слід розсікати верхнє повіко, між зовнішнім та внутрішнім краєм повік, та вирізати широку ділянку шкіри. Зшивають шкіру на проксимальному краї рани; з проксимальним хрящем повіки. Дистальна без шкірна та без шерстна ділянка повіки підлягає гранулюванню (метод Стадеса 1987). При наявності великої кількості складок на лобі у собак породи шарпей, чау-чау, басети слід провести висікання надлишків шкіри (метод Каса, 1979).

При завороті нижньої повіки ширину ділянки, яку планується видалити, визначають по шкірній складці. Для цього шкіру захвачують пінцетом на відстані 3—5 мм від краю повіки і паралельно їй по всій довжині завернутої всередину ділянки повіки. Ділянку шкіри, заплановану для видалення, виділяють двома розрізами, паралельними краю повіки, на відстані 3—5 мм від нього та дугоподібним розрізом. Далі ділянку шкіри трохи піднімають та відрізають ножицями від підшкірного шару.

Край шкіри на місці розрізу з'єднують вузлуватими швами, при цьому використовують атравматичний шовний матеріал який не піддається розсмоктуванню. Перший шов накладають в середині розрізу.

При ентропіоні, який одночасно охоплює нижнє повіко, темпоральний кут ока, а також темпоральні частини верхньої повіки оперують по методу Шлейха.

При такому методі шкіру повік натягують темпорально. Спочатку на шкірі роблять розріз поряд з оком. Довжину надрізу та ширину ділянки шкіри яку видаляють на верхній та нижній повіці визначають при обстеженні пацієнта до наркозного стану. Перший шов роблять в темпоральному куту, потім краї розрізу з'єднують окремими вузлуватими швами, по чергово на верхній та нижній повіці.

У собак із яскраво вираженими шкірними складками голови верхньої повіки таких порід як шарпей, чау-чау, виконання класичної операції за Шлейхом не дає вираженого ефекту і тому є не перспективною [7]. Цю операцію у кокер-спанієлів в практиці рекомендується проводити як і при лікуванні трихіазису з подальшим поверхневим кератитом (запалення рогівки ока). Для того, щоб вірно оцінити розміри ентропіону, пацієнта піддають клінічному обстеженню перед операцією тільки в активному стані, оскільки у пацієнта під наркозом в більшості випадків неможливо визначити заворот або вірно оцінити його розміри.

Верхню повіку натягують кон'юнктивальним пінцетом, потім гострим ножом за Баєром виконують розріз паралельно краю зразу за "сірою лінією". Для цього може знадобиться лупа або операційний мікроскоп. Ця так звана сіра лінія формується вивідними протоками мейболієвих залоз. При цьому вії видаляють разом з кореннями волосків, для того щоб вони повторно не вирости. Ділянку шкіри видаляють ножицями в місці ентропіону, коли пацієнт знаходиться в активному стані. Для того щоб шкіра не морщилась її вільний край розрізу пришивають до ніжного підшкірного шару верхньої повіки безперервним швом, з матеріалу який тривалий час піддається розсмоктуванню. Для полегшення процесу зшивання та попередження утворення складок спочатку рекомендують зробити 4—6 тимчасових швів.

Важливе місце займає подальше лікування, місце видалення шкіри три рази в день обробляють очною маззю, яка містить вітамін А, для попередження пересихання, оскільки в подальшому при рубцюванні це може призвести до порушення функції повіки [9].

## Ускладнення завороту повік

Одними з найбільш поширених ускладнень є кон'юнктивіти та кератити. При появі асептичної форми кон'юнктивітів та кератитів для лікування використовують частіше в'язкі препарати у вигляді крапель (1-2%-ний протаргол, 1-2%-ний цинку сульфат, квасці, резорцин і ін.). Дуже ефективні є також краплі гідрокортизону. При гнійних кон'юнктивітах необхідна інтенсивна антибіотикотерапія ударними дозами, 30%-ний альбуцид, а також синтоміцинова, пеніцилінова і тетрациклінова мазі. Якщо скопичується гній, то кон'юнктивальний мішок промивають фурациліном 1:5000, етакридина лактатом (риванолом) 1: 2000, 3%-ним розчином борної кислоти. При кон'юнктивітах гарні результати дає використання очних полімерних плівок з канаміцином, сульфапіридазином натрію, що особливо показано при фолікулярному кон'юнктивіті. В останньому випадку при необхідності роблять також припікання, що повторюють через 5-6 днів. Ця процедура виконується ветеринарним лікарем. При консервативному лікуванні кон'юнктивіту використовують також бетнезол, дексаметазон, інтерферон, софрадекс, терален і тинсетю. Рекомендується також застосовувати тихорецьку терапію, склоподібне тіло, ФІБС, екстракти плаценти, пелоїдодистиллят.

Самим тяжким ускладненням є ушкодження краю повіки. Це може відбуватися, при видаленні ділянки шкіри вздовж "сірої лінії" при цьому раптово змінюється натяг поверхні повіки. У випадках рецидиву внаслідок видалення занадто малої ділянки шкіри необхідна повторна резекція, виконати яку зовсім неважко за вищезазначеними методиками.

При цьому спостерігаються наступні симптоми, вільний край повік частково або на всьому протязі завернутий всередину по направленню до очного яблука. Вії та волоски повік викликають постійне подразнення кон'юнктиви та рогівки, виникає запалення, формуються виразки та навіть

запально-некротичні зміни рогівки. Очна щілина звужена, слъзотеча, кон'юнктивіт, кератит, помутніння рогівки. Заворот може бути на одному або на обох очах, на нижній або верхній повіці. Одночасно може бути заворот верхньої і нижньої повіки.

Лікування проводять оперативне, тварині після фіксації в боковому положенні або на животі. На завернутих повіках волоси вибривають, та під їх шкіру вводять 0,5%-ний розчин новокаїну, а в подальшому визначають розмір шкірної ділянки, яку планують видалити, для забезпечення нормального положення завернутої повіки. Паралельно завернутому краю повік роблять прямолінійний розріз шкіри, а потім зігнутими ножицями висікають необхідну ділянку овальної форми. Кровотечу зупиняють тампонуванням, тампони пропитують розчином адреналіну. В подальшому на краї рани накладають переривані вузлуваті шви нитками. На шви наносять аерозольні антисептичні покриття, з метою профілактики розчухування швів в рані.

## 2.1. Висновок з огляду літератури

Заворот повік – це невірне положення повіки, при якому спостерігається часткове загортання її вільного краю до середини очного яблука. При цьому вій та волоски шкіри травмують рогівку, викликаючи її запалення. Внаслідок розвитку цих процесів у собак можливий розвиток ускладнень у вигляді кератитів, кон'юнктивітів або повної втрати зору.

Заворот повік у декоративних собак в умовах міста широко розповсюджена патологія. Дане захворювання вивчали багато провідних спеціалістів вітчизняної та зарубіжної ветеринарної медицини, на основі їх досліджень розроблено і опрацьовано різні методи оперативного лікування та післяопераційного догляду. Здебільшого у ветеринарній практиці при даній патології головна увага приділена оперативним методам лікування. Однак, у доступній літературі не достатньо широко висвітлений післяопераційний догляд та методи попередження ускладнень.

### **3. ВЛАСНІ ДОСЛІДЖЕННЯ.**

#### **3.1 МАТЕРІАЛИ ТА МЕТОДИ ДОСЛІДЖЕНЬ**

Дослідження проводились протягом 2011-2012 років в умовах міської державної лікарні ветеринарної медицини м. Керч та на кафедрі хірургії Сумського національного аграрного університету. Матеріалом для досліджень були собаки різних порід із офтальмологічною патологією, а саме, заворотами повік.

На тварин із заворотами повік заводили історії хвороби, де вказували на їх загальний стан, показники температури, пульсу та дихання, клінічні ознаки патології, місцеві зміни зони враження. Крім цього приділяли увагу супутнім хворобам.

Для визначення лікувальної ефективності різних методів лікування нами було сформовано дві групи тварин із заворотами повік: перша (дослідна) група - 6 собак та друга (контрольна) - 5 тварин.

При проведенні досліджень велика увага була приділена клінічному стану тварин. Перед загальною анестезією проводили термометрію, звертали увагу на характер завороту, його ступінь, наявність ускладнень у вигляді кон'юнктивітів та кератитів з вираженими ексудативними явищами.

Крім того, для загальної анестезії тварин одномісячного віку використовували кетамін-ксилазиновий наркоз, а в зв'язку з тим, що у тварин даної вікової групи недорозвинута нервова система, то нам доводилося значно перевищувати дози вказані фірмою виробником, чим створювався потенційний анестезіологічний ризик, тому значна увага приділялася післяопераційному догляду.

Лікування тварин у дослідній та контрольній групах проводили за наступними схемами (табл. 3.1.1.).

Таблиця 3.1.1.

**Схеми лікування хворих собак дослідної та контрольної групи**

Дослідна група (n=6)	Контрольна група (n=5)
<p>1. Оперативне лікування шляхом висічення ділянки шкіри у вигляді двояковипуклої лінзи над краєм верхньої або нижньої повіки з наступним накладанням швів.</p> <p>2. Внутрішньом'язеві ін'єкції катозалу в дозі 1-2 мл протягом 5 діб.</p> <p>3. Інстиляція комплексних крапель, що містять в своєму складі тіотриазолін, димексид та новокаїн 2 рази на добу протягом 5-ти діб, до зняття швів.</p>	<p>1. Оперативне лікування шляхом підшивання шкірної складки до лобної фасції з подальшим накладанням на дану ділянку швів з валиками (для створення в цій анатомічній ділянці штучної зв'язки яка б фіксувала верхню повіку).</p> <p>2. Внутрішньом'язеві ін'єкції катозалу в дозі 1-2 мл протягом 5 діб.</p> <p>3. Інстиляція 20% крапель сульфацилу натрію 2 рази на добу, протягом 7 діб, до зняття швів.</p>

Тваринам першої групи при оперативному лікуванні висікали ділянку шкіри у вигляді двояковипуклої лінзи над верхнім краєм повіки.

Лікування тварин другої групи полягало у підшиванні шкірної складки до лобної фасції з подальшим накладанням на цю ділянку швів з валиками (даний метод широко застосовується практичними лікарями ветеринарної медицини для створення в цій анатомічній ділянці штучної зв'язки яка б фіксувала верхню повіку).

Для стимуляції неспецифічної резистентності тваринам обох груп парентерально використовували катозал в дозі 1-2 мл внутрішньом'язево, щоденно протягом 5 діб.

Катозал – препарат із вираженими імуностимулювальними та тонізуючими властивостями до складу якого входить (на 100 мл) 10,0 г бутофосфану, 0,005 г ціанкобаламіну, 0,1 г метил-4-гідроксибензоату. Фосфорні сполуки, що входять до складу катозалу впливають на чисельні

асиміляційні процеси у організмі, покращують функцію печінки, підвищують неспецифічну резистентність, а ціанкобаламін стимулює регенерацію тканин, відновлює фізіологічний рівень лімфоцитів-супресорів, мобілізує депонування глікогену.

Для попередження ускладнень у кон'юнктивальній мішок тварин дослідної групи інстилювали комплексні краплі, що містили у своєму складі тіотриазолін, димексид та новокаїн. Інстиляції виконували 2 рази на добу протягом 5-ти діб, до зняття швів.

Новокаїн – це хлористоводневий діетилоаміноетаноловий ефір, який в крові під впливом ферменту новокаїнестерази швидко гідролізується на діетиламіноетанол, який діє місцевоанестезуюче та параамінбензойну кислоту, яка проявляє антигістамінні властивості. Він малотоксичний, має знеболюючу, протизапальну, спазмолітичну дію, пригнічуючи передачу імпульсів у вегетативних вузлах, зменшує збудження серцевого м'язу та моторних відділів кори головного мозку. Накопичуючись у вогнищі запалення, він зв'язує гістамін, чим покращує трофіку пошкоджених тканин. На цьому фоні відбувається, згідно даних Кузнецова А.К., Панько І.С., Іздепського В.Й., збільшення рівня еритроцитів, гемоглобіну, активізація фагоцитозу та інших імунологічних реакцій [11, 13].

Диметилсульфоксид – це безбарвна прозора рідина або гігроскопічні безбарвні кристали зі слабким специфічним запахом. Має властивість проникати через біологічні мембрани, включаючи бар'єри шкіри, реалізуючи таким чином, свої специфічні ефекти, до яких відносяться протизапальний, антипіретичний, анальгетичний, антисептичний, фібринолітичний. Препарат посилює проникнення через непошкоджену шкіру та слизові оболонки лікарських засобів (транспортуюча здатність). Є дані про відновлення димексидом дії антибіотиків на резистентні до них або слабо чутливі штами бактерій. При аплікації розчину (90%) димексиду на шкіру він виявляється у крові через 5 хвилин, досягаючи максимальної концентрації через 4-6 годин із збереженням майже незмінного рівня протягом 1,5-3 діб. Димексид

виділяється із сечею як у незмінному вигляді, так і у вигляді диметилсульфону.

Тіотриазолін має виражені протизапальні та імуностимулюючі властивості. Основна спрямованість його дії – це корекція запального процесу, нормалізація обміну речовин та індукція специфічних факторів імунокомпетентними клітинами. Препарат має неспецифічні та специфічні механізми імуностимуляції. Він впливає на метаболізм молекул та обмін речовин. Завдяки анаболічній дії в організмі накопичується значна кількість білків, що є необхідною умовою для процесів імуногенезу. Одночасно він підвищує функціональну активність нейтрофільних поліморфноядерних нейтрофілів. Будучи антиоксидантом стимулює Т- та В-лімфоцитарну систему, поліпшує клітинні взаємодії і забезпечує повноцінну функцію імунокомпетентних клітин.

Тваринам контрольної групи виконували інстиляцію 20% крапель сульфацилу натрію (альбуцид) 2 рази на добу, протягом 7 діб, до зняття швів. До складу 20% крапель сульфацилу натрію (на 1 мл) входить сульфоцетамід натрій – 200 мг, натрію тіосульфат та 1 М розчин хлористоводневої кислоти. Механізм протимікробної дії обумовлений конкурентним антагонізмом з параамінобензойною кислотою, пригніченням дегідроптероатсинтетази, порушенням синтезу тетрагідрофолієвої кислоти, що є необхідною для синтезу пуринів та піримідинів. Сульфоцетамід натрій є активним по відношенню до грампозитивних та грамнегативних коків, *Escherichia coli*, *Shigella spp.*, *Vibrio cholerae*, *Clostridium perfringens*, *Bacillus anthracis*, *Corynebacterium diphtheriae*, *Yersinia pestis*, *Chlamydia spp.*, *Actinomyces israelii*, *Toxoplasma gondii*.

Препарат здатен глибоко проникати в тканини та рідини ока. Максимальна концентрація сульфоцетаміду натрію в рогівці (близько 3 мг/мл), волозі передньої камери (близько 0,5 мг/мл) та райдужній оболонці (близько 0,1 мг/мл) досягається за перші 30 хвилин після аплікації. Певна

концентрація (менше 0,5 мг/мл) зберігається в тканинах очного яблука в перші 3-4 години.

В операційних ранах звертали увагу на епітелізацію, а саме відмічали момент її появи, інтенсивність, ступінь та характер регенерації поверхні дефекту.

Дані дослідження проводилися з метою встановлення найбільш оптимальних термінів для зняття операційних швів та виявлення найбільш ефективного методу лікування, при якому б високий терапевтичний ефект відповідав і косметичним вимогам.

У тварин обох груп проводилися гематологічні дослідження. Підрахунок кількості еритроцитів та лейкоцитів, визначення лейкограми - за загальноприйнятими методиками, кількість гемоглобіну - гемоглобінціанідним методом за Кондрахіним І.П. та інш. (1985).

Кров для дослідження відбирали шляхом пункції підшкірної вени передпліччя: до оперативного лікування, на 3-ю та 5-у добу післяопераційного періоду.

Отриманий цифровий матеріал оброблено методами варіаційної статистики. Оцінку вірогідності різниці середніх показників двох варіаційних рядів проводили за t-критерієм Ст'юдента.

### 3.2 ХАРАКТЕРИСТИКА ВЕТЕРИНАРНОЇ КЛІНІКИ

Керченська міська державна лікарня ветеринарної медицини розташована за адресою: м. Керч, вул. Пролетарська, 42 і являє собою одноповерхову будівлю.

Керченська міська державна лікарня ветеринарної медицини відповідно до Закону України «Про ветеринарну медицину» є державною установою ветеринарної медицини для здійснення профілактичних, діагностичних, лікувальних та інших протиепізоотичних заходів. Робочий день триває з 8:00 до 17:00, перерва з 13:00 до 14:00, в вихідні дні чергує ветеринарний спеціаліст згідно графіку.

Лікарня в своїй діяльності керується Конституцією України, Законом України про ветеринарну медицину та іншими Законами України, актами Президента України і Кабінету Міністрів України, Міністерства аграрної політики та продовольства України, Державної ветеринарної та фітосанітарної служби, управління державної ветеринарної медицини в м. Керч та іншими законодавчими актами.

Основними завданнями лікарні є: ветеринарне обслуговування тварин господарств усіх форм власності та фізичних осіб; охорона території району від занесення з території інших регіонів, областей, районів або з карантинної зони збудників інфекційних хвороб тварин, а також недопущення їх розповсюдження за межі території району, міста або карантинної зони; профілактика та діагностика інфекційних, інвазійних і незаразних хвороб тварин і їх лікування; захист населення від хвороб, спільних для тварин і людей.

В хірургічному відділенні Керченської міської державної лікарні ветеринарної медицини знаходяться: операційний стіл, бактерицидна лампа, шафи для зберігання інструментів. Терапевтичне та інфекційне відділення обладнані таким чином: стіл обстеження тварин - зовнішнього огляду, проведення термометрії тощо, шафи для зберігання інструментів, сейф для

збереження ліків груп „А” та „Б”, водозабезпечення – для власної гігієни або підготовки рук до операції. У спеціальному посуді є розчин формаліну – для обробки разом із антибактеріальною лампою, місця після обстеження тварин, холодильники для зберігання ліків та вакцин. Крім того в наявності є наступне устаткування - інструменти, реактиви: стерилізатори, газова плита, мікроскоп біологічний, лупа ручна, пінцети, шприци з голками, терези з вагами, ножиці, стаканчики хімічні місткістю на 100 та 200см<sup>3</sup>, кювети емальовані, фарфорові ступки з пестиком, предметні скельця, скальпеля, препарувальні голки, окуляри, піпетки, спринцівки, термометри, стакани, марля, бинти, відра, фіксатори для тварин, господарське мило, 50% розчин гліцерину, розчин йоду, миючі засоби формалін, рекомендації, проспекти, інструкції, плакати і таблиці, навчальна література.

Щоденно в лікарні (ввечері) здійснюється прибирання приміщення та навколишньої території від забруднення, які можуть залишитись після тварин (сеча, гній, кров, шерсть). Прибирання здійснюється сухим та вологим методом з хлорним вапном для знезараження рідин, які залишаються після прийому тварин. Серветки, марля, бинти, які використовувались при лікуванні знезаражуються кип'ятінням у 2% розчині соди. Використана вода надходить до системи каналізації, яка розташована на відстані 30м від лікарні. Інструменти після розтину або лікування замочуються у 2% розчині хлорного вапна на 1 годину, миються і підлягають обробці сухим паром. Всі наявні ветеринарні препарати зберігаються у скляному та емальованому посуді, щільно закритому з етикеткою, на якій назва, концентрація, термін зберігання. Основним джерелом водопостачання лікарні є загальна мережа водозабору. Вода відповідає ДСТУ „Н<sub>2</sub>О питна” використовується на всі потреби лікарні. Для стерилізації інструментів, шприців використовується дистильована вода. Туалет знаходиться у дворі лікарні; фекалії та сеча потрапляють до вигрібної ями. Територія лікарні озеленена різними деревами і кущами декоративними, клумбами усажені квітами.

### **3.3. РЕЗУЛЬТАТИ ВЛАСНИХ ДОСЛІДЖЕНЬ**

#### **3.3.1 Поширеність та етіологія заворотів повік у собак**

З метою виявлення поширення патології повік, а саме їх завороту нами в період з 2011 по 2012 рік на базі Керченської міської державної лікарні ветеринарної медицини та кафедри хірургії Сумського НАУ, було проведено обстеження собак із хірургічною патологією. При цьому встановлено їх кількість та з'ясовано відсоток тварин із патологією в ділянці органу зору. При клінічних дослідженнях особливу увагу звертали на тварини породи шарпей різних вікових груп, оскільки за даними літератури відсоток ураження органу зору у цуценят собак таких порід становить від 3,2 до 8,5% [31].

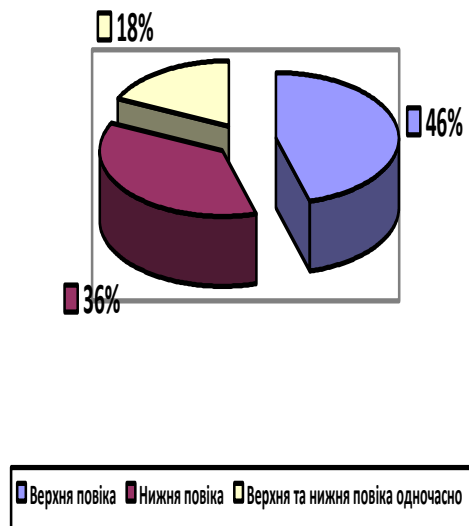
Як видно із даних наведених у таблиці 3.3.2, загалом нами було обстежено 123 голів собак та при цьому виявлено 29 тварин з ураженням повік й 11 із заворотом верхньої і нижньої повіки, що відповідно склало 23,6% та 8,9% від загальної кількості досліджених тварин, тоді як у структурі офтальмологічної патології завороти повік становили – 37,9%. Надалі з цих тварин було сформовано дослідну та контрольну групи, в яких проводили оперативне лікування.

Проаналізувавши захворювання собак залежно від віку, було встановлено, що найбільш сприятливим до ураження є цуценята віком до чотирьох місяців. Зокрема, в даній віковій групі офтальмологічна патологія зареєстрована у 32,8% тварин, серед числа яких завороти повік склали 42,1%, що становило 13,8% від загальної кількості обстежених тварин віком до чотирьох місяців, відповідно. Ці дані співпадають з повідомленням інших вчених. Так, дослідженнями Х.Г.Ниманда та П.Б.Сутера встановлено, що найбільш сприятливими є цуценята, особливо таких порід як шарпей [3].

Водночас, патологія повік у тварин віком до двох років була менш поширеною порівняно із попередньою віковою групою, що склало 22,2% від загального числа обстежених. Між тим, завороти повік у собак віком до двох років у структурі хвороб очей становили 33,3%, що відповідно склало 11,1% від кількості досліджених тварин в даній віковій групі.

У групі тварин старших за п'яти річний вік офтальмологічна патологія виявлена у 5,3% обстежених собак, тоді як завороти повік у структурі хвороб очей становили 25%, що склало 10,5% від загального числа обстежених, відповідно.

Під час дослідження було відмічено, що дана патологія у 45,5% випадків (5 тварин) локалізувалася в ділянці верхньої повіки, у 36,4% (4 тварини) в ділянці нижньої повіки та 18,2% випадків (2 тварини) одночасно спостерігали заворот як верхньої так і нижньої повік (рис. 3.3.1).



**Рисунок 3.3.1** – Локалізація заворотів повік у собак.

Таким чином, у собак віком до чотирьох місяців частота виявлення офтальмологічної патології та заворотів повік є вищою порівняно із тваринами віком до двох та п'яти років на 2,7% і 8,8% та 3,3% і 17,1%,

відповідно, що, очевидно, пов'язано з іншими причинами виникнення ентропіонів у дорослих собак.

Таблиця 3.3.2

### Розповсюдження офтальмологічної патології у собак

Вікові групи тварин	Кількість досліджених тварин, голів	Кількість хворих тварин з патологією в ділянці ока		Кількість тварин з заворотами повік	
		n	%	n	%/%
Щуценята до 4 міс віку	58	19	32,8	8	13,8/42,1*
Тварини до 2 річного віку	27	6	22,2	2	11,1/33,3*
Тварини після 5-річного віку	38	4	5,3	1	10,5/25,0*
Всього	123	29	23,6	11	8,9/37,9 *

**Примітка:** \*числівник – відсоток до загального числа обстежених, знаменник – відсоток до числа тварин із офтальмологічною патологією.

Частіше за все, за даними А.И.Майорова, В.Б.Борисевича дана патологія реєструється у службових собак, та тих, яких використовують для охорони, полювання і рідко у декоративних [10].

Х.Г. Нидманд та П.Б.Сутер вказують на те що дана патологія є набутою і лише у таких порід собак як шарпей та чау-чау вона передається спадково і проявляється зразу після відкриття очної щілини або на першому році життя. За їх даними ця патологія частіше реєструється у німецьких лягавих, ротвейлерів, пуделів, англійських пуделів і її причинами є різноманітні

ушкодження в ділянці повік, котрі призводять до появи різного розміру рубцевих утворень [3].

При цьому заворот повік, особливо та частіше, заворот верхньої повіки у таких порід собак як коккер-спаніелі, бладхаунди, бассети та шарпей відбувається внаслідок великої пухкості підшкірної клітковини в ділянці голови та наявності істотної кількості надмірних складок (шарпей).

Відомо, що завороти повік ускладнюються чисельними патологічними процесами з боку органу зору, серед яких найбільш поширеними є виникнення різних форм кон'юнктивітів та кератитів. Нами, з 11 тварин різного віку в яких було виявлено ентропіон у 8-ми тварин спостерігали розвиток кон'юнктивіту, що відповідно становило 72,7% від загальної кількості досліджуваних тварин, а у 3-х тварин, відповідно 27,3% виявлено кератити на тлі хронічного кон'юнктивіту.

В залежності від факторів які спричиняють заворот в літературі розрізняють спастичний заворот який може бути спричинений різними чинниками, це – сторонні тіла, фолікулярний кон'юнктивіт, больові подразнення, вроджений фактор [25].

Рубцевий заворот на думку Г.Каша та Ф.Каша формується при запаленні повіки, або при механічному її ушкодженні та подальшому її рубцевому стягуванні [23].

При атрофії очного яблука, яка може бути спричинена розвитком на дні очного яблука пухлини, ретробульбарної жирової клітковини, великій орбіті, мікрофтальмії у собак формується так званий бульбарний заворот повік [3].

У досліджуваних нами тварин ми спостерігали розвиток вродженого, спричиненого спадковими порідними особливостями спастичного завороту повік, а також рубцевого ентропіону, який крім того в більшості випадків ускладнювався різними формами кератитів та кон'юнктивітів.

### 3.3.2 Особливості клінічного перебігу заворотів повік

Дослідження проводились на собаках породи шарпей та ротвейлер у яких було діагностовано заворот повік та з яких було сформовано дослідну та контрольну групи. У собак породи шарпей дана патологія є вродженою, що є результатом наявності в ділянці лобу надмірних складок шкіри, які обумовлюють розвиток завороту повік (Рис. 3.3.2).



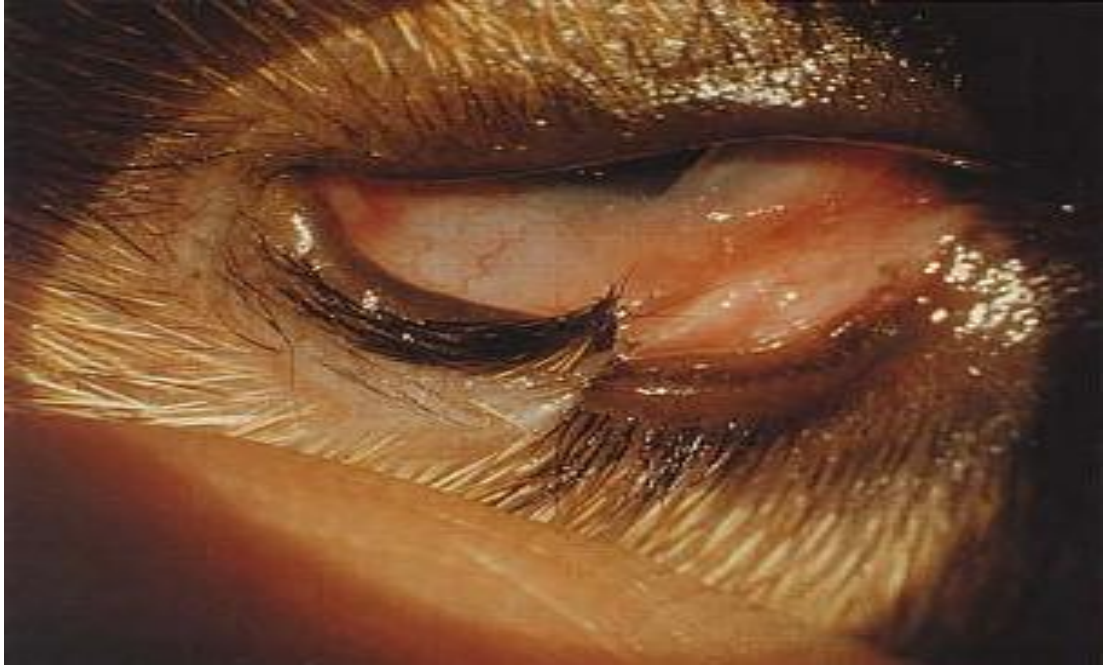**Рисунок 3.3.2** – Спастичний заворот верхньої та нижньої повіки.

Водночас, у ротвейлерів заворот повік розвивався в результаті рубцевих розрощень та фіброзних змін шкіри повік як результат посттравматичних змін (Рис. 3.3.3).

Не залежно від етіологічного чинника, що викликав розвиток ентропіону спостерігалася подібна клінічна картина та супутні завороту повік ускладнення.

При цьому вільний край верхньої повіки загортався в бік очного яблука, що призводило до контактування вій з багат шаровим плоским епітелієм рогівки та механічного її травмування. Окрім цього, також,

одночасно травмувалась й кон'юнктива, внаслідок чого в даних анатомічних утвореннях органу зору формувалась запальна реакція.

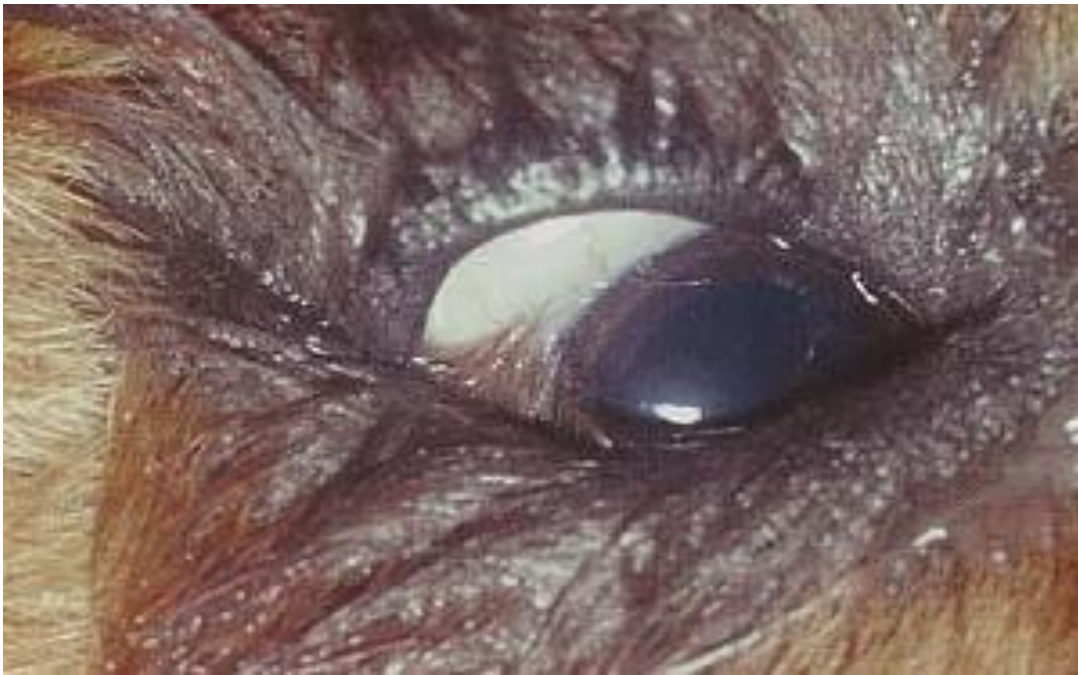

**Рисунок 3.3.3** – Посттравматичний рубцевий заворот нижньої повіки.

На ранніх стадіях процес був асептичним, а в подальшому, внаслідок ускладнення хірургічною інфекцією спостерігали розвиток гнійного запалення.

При завороті повік у дослідних тварин спостерігали загортання війкового краю повік повністю або частково всередину, в напрямку очного яблука (Рис. 3.3.4). Очна щілина звужувалася, захворювання протікало при виражених явищах сльозотечі, при цьому слізна рідина по краплям виділялась з внутрішнього кута ока. В даній ділянці відмічали нашарування засохлого ексудату у вигляді кірочок. Цуценята постійно розчухували лапами повіки чим ще більше ускладнювали процес. Крім того ускладнення проявлялись і у вигляді блефароспазму.

У собак в яких реєстрували ускладнення у вигляді кон'юнктивіту відмічали виділення з очної щілини невеликої кількості серозно-слизового ексудату, внаслідок чого шкіра повік у хворих тварин частково піддавалась мацерації, що призводило до зниження її еластичності та тонуусу.

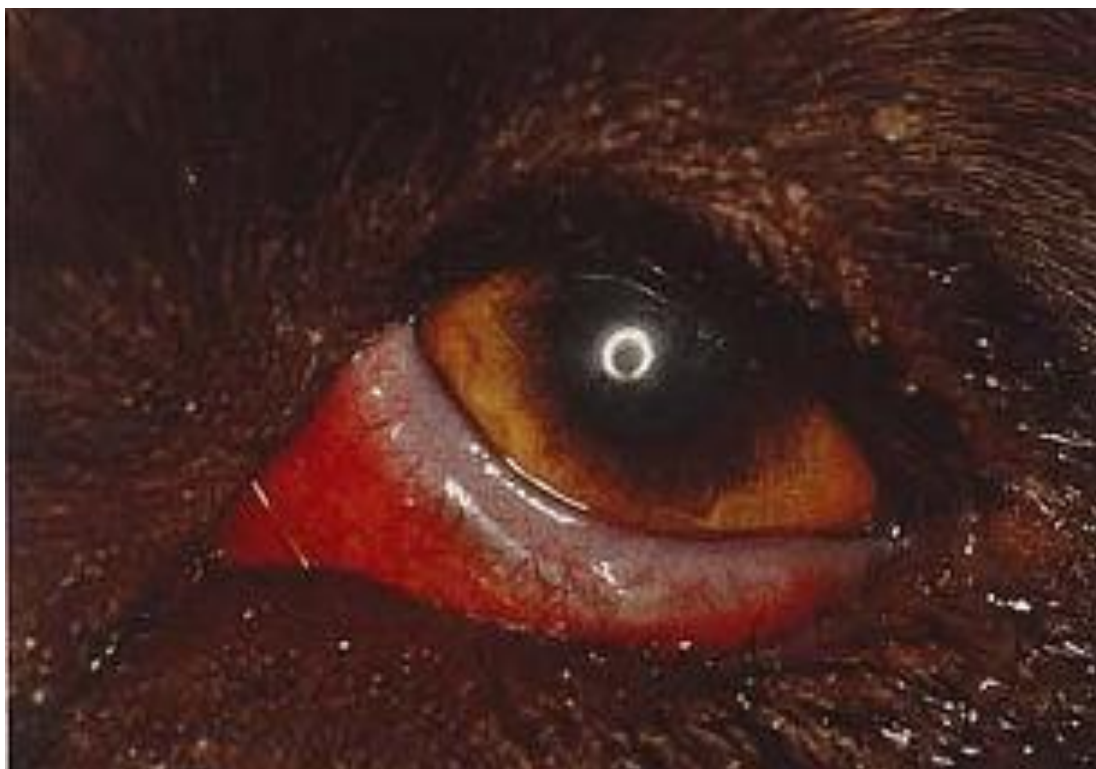

**Рисунок 3.3.4** – Подразнення кон'юнктиви віями при завороті нижньої повіки.

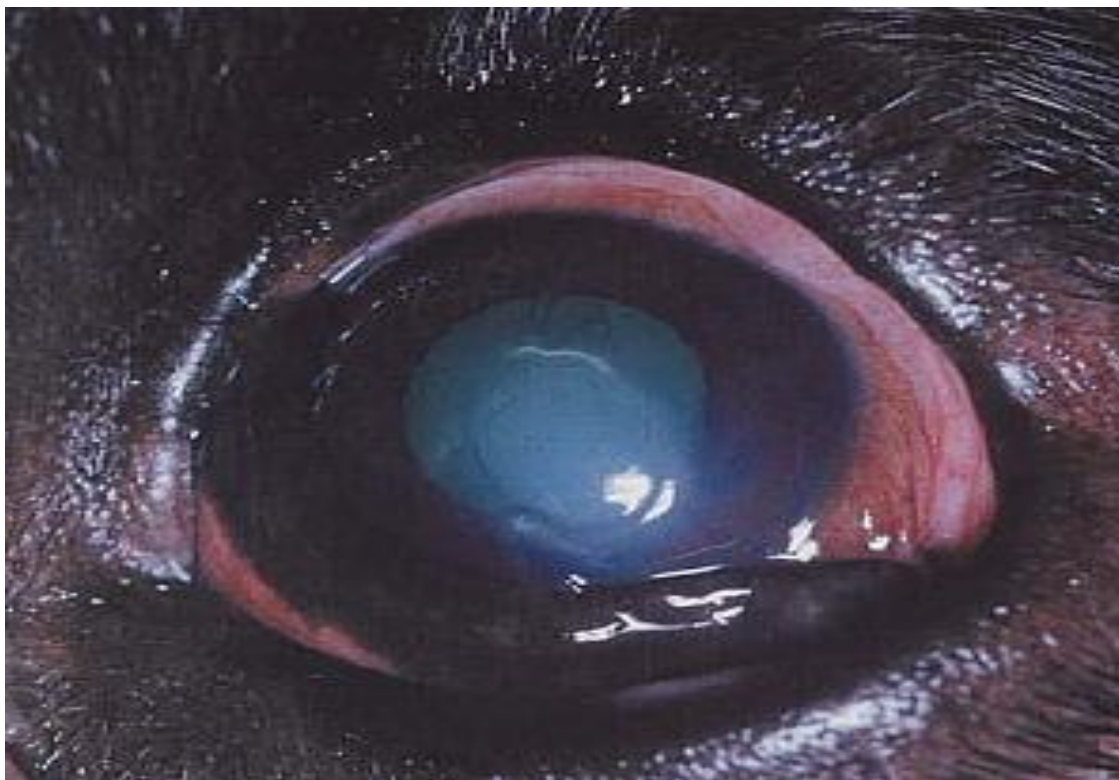
Кон'юнктива повік набувала червоного кольору з вираженим набряком (Рис. 3.3.5). Внаслідок постійного тертя набряклої кон'юнктиви та вій по рогівці, у деяких тварин спостерігали розвиток кератиту, що супроводжувався помутнінням рогівки у вигляді тонких павутинок в центрі рогівки (Рис. 3.3.6).

Наслідком такого перебігу є враження поверхневих шарів рогівки, а саме багат шарового плоского епітелію з наступним розвитком поверхневого кератиту, що викликає небезпеку деструкції поверхневого епітелію який виконує захисну функцію, чим створює передумови до подальшого поширення процесу в глибину внутрішніх середовищ органу зору (Рис. 3.3.7). За самостійного перебігу без надання лікувальної допомоги можливий розвиток гландулярних кон'юнктивітів (Рис. 3.3.8), а також перфорація шарів рогівки, що призводить до подальших ускладнень у вигляді панoftальміту або ендoftальміту, який призводить до втрати зорової здатності (Рис. 3.3.9).

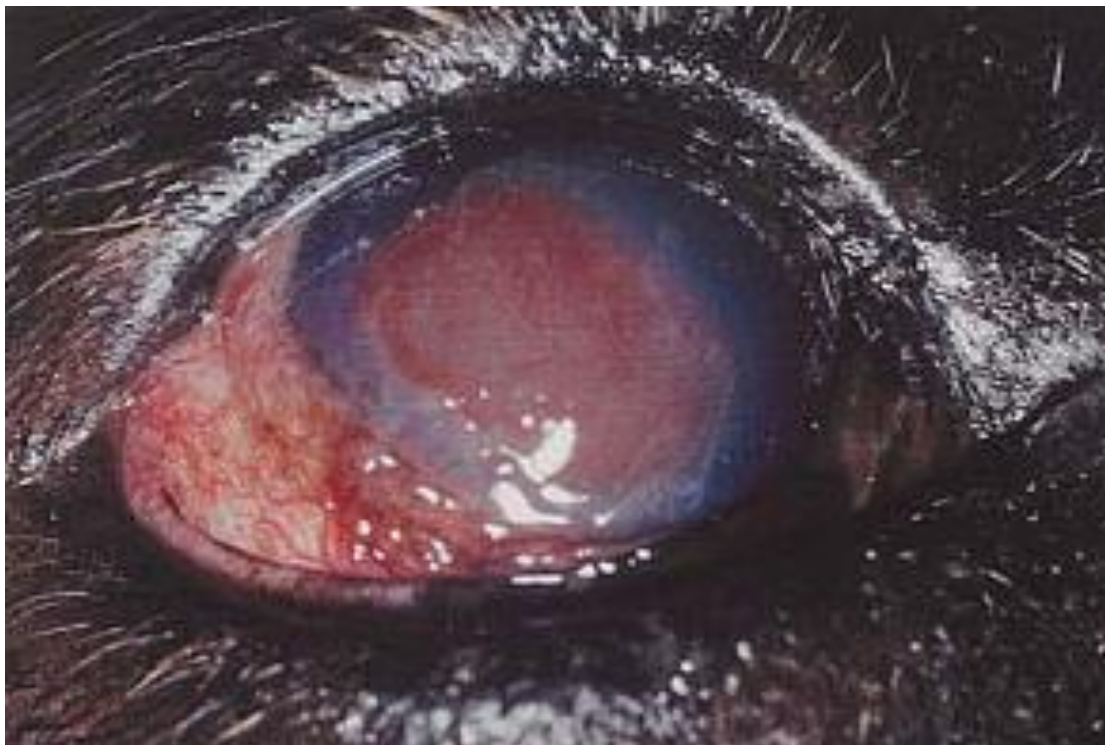
Тому при наявності даного симптомокомплексу тваринам слід якомога раніше призначити та проводити комплексне лікування, як з приводу самого завороту повік, так і його супутніх ускладнень.



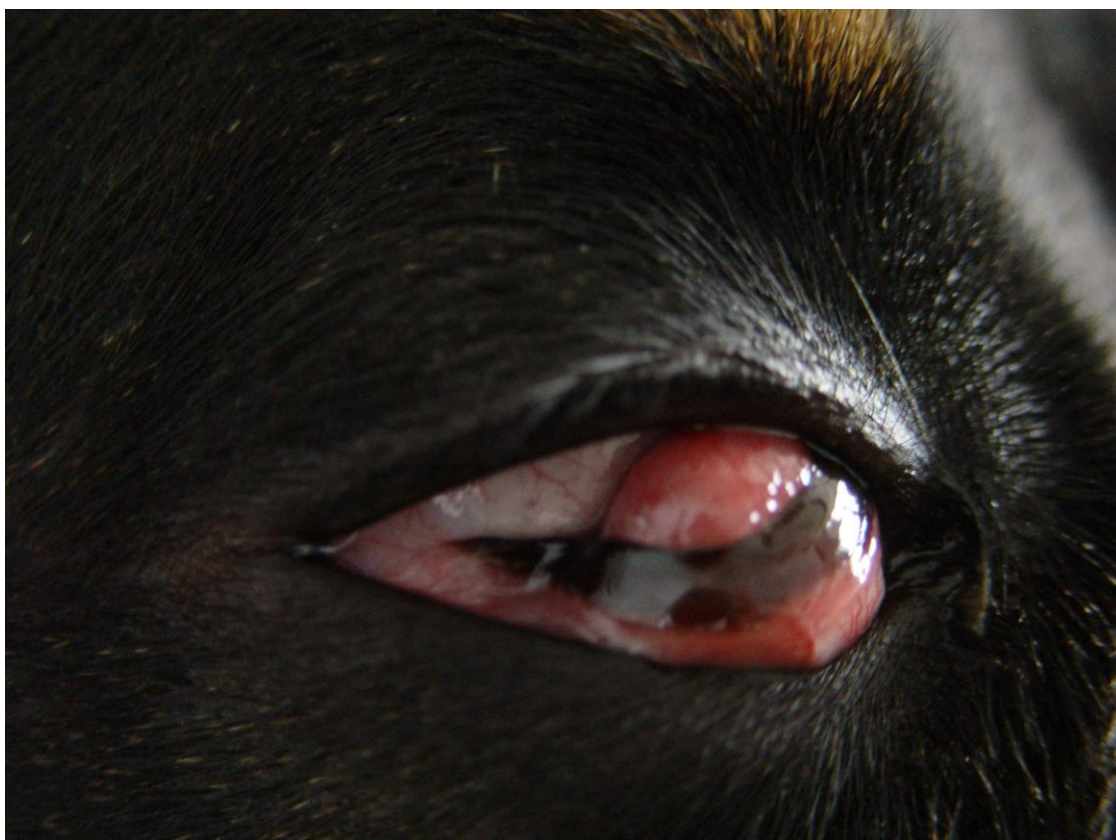**Рисунок 3.3.5** – Реактивний кон'юнктивіт при завороті нижньої повіки.



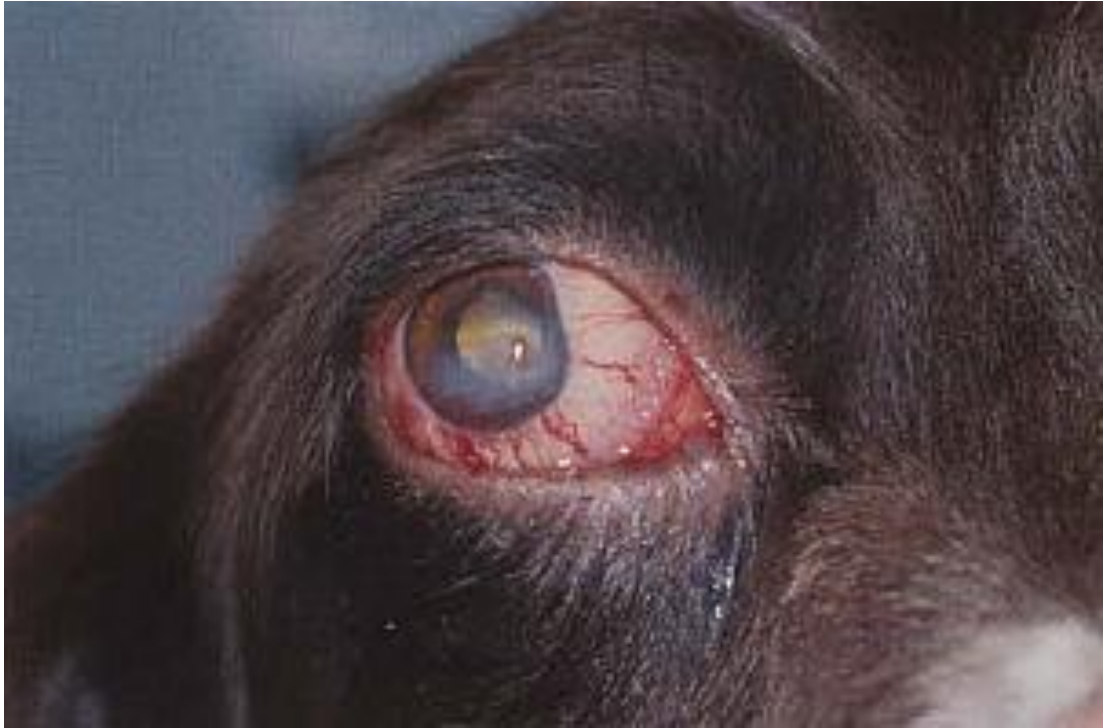**Рисунок 3.3.6** – Керато-кон'юнктивіт при спастичному ентропіоні.



**Рисунок 3.3.7** – Панусний кератит як ускладнення ентропіону.



**Рисунок 3.3.8** – Гландулярний кон'юнктивіт як ускладнення ентропіону.

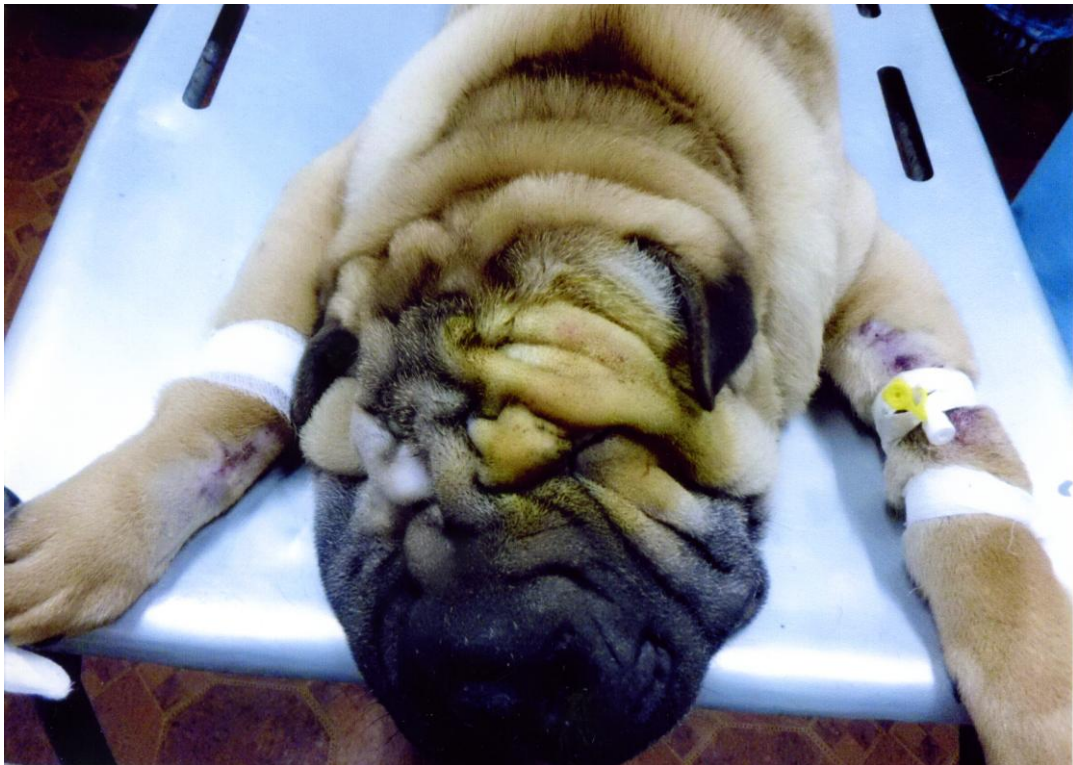


**Рисунок 3.3.9** – Ускладнення завороту повік гнійним ендодальмітом.

### **3.3.3 Порівняльна ефективність різних методів лікування при заворотах повік**

Заворот повік у дослідних тварин діагностували на різних стадіях розвитку процесу із виникненням супутніх ускладнень, тому окрім визначення порівняльної ефективності різних методів хірургічного лікування при завороті повік, нами проводилась комплексна корекція ускладнень, що проявлялись у вигляді різних форм кон'юнктивітів та кератитів.

Тварин фіксували на операційному столі у лежачому положенні на животі, при цьому кінцівки були зігнуті в суглобах і підведені під тулуб. Під голову тварин підкладали подушку для чого застосовували складений в декілька разів рушник (Рис 3.3.10).

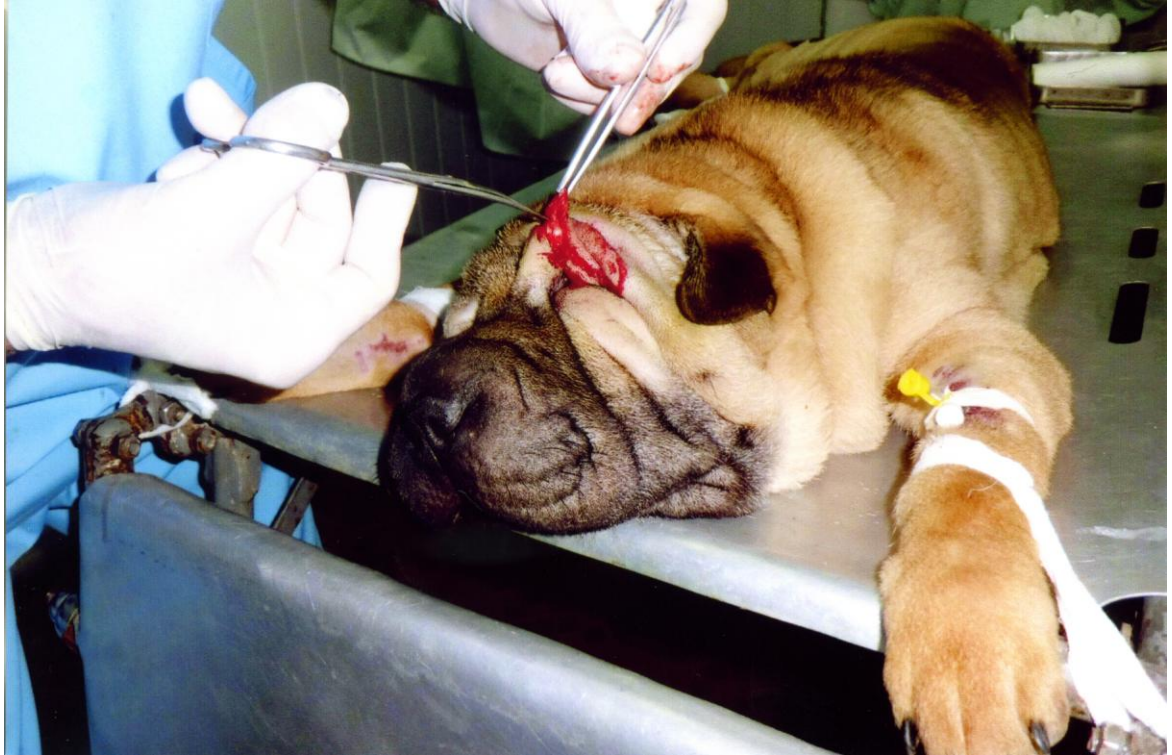

**Рисунок 3.3.10** – Фіксація тварини перед пластикою повік

Для загальної анестезії тварин обох груп після попередньої їх атропінізації (підшкірно вводили 0,1% атропін в дозі 0,2 мл.) використовували кетамін-ксилазинову суміш у співвідношенні 1:1 із розрахунку 1мл на 10 кг. Слід зауважити, що дозу даних препаратів для отримання стану тварини при якому б можливо було провести дані операції довелося перевищувати практично в двічі (анестезіологічний ризик!). В зв'язку з тим, що при такому стані створювалася значна небезпека для життя тварини, ми обов'язково кожній тварині після оперативного втручання вводили 1% розчин мезатону (0,1 мл підшкірно), а також, окрім того, оскільки дані препарати викликають гіпотермію проводили відігрівання тварин на гумовій грілці. При цьому застосовували теплу воду температурою 38-40°C.

В дослідній групі проводили оперативне лікування собак, при якому над нижньою або верхньою повікою виконували два напівмісяцеві розрізи які в глибину тканин проникали у вигляді клина. В подальшому видаляли ділянку шкіри обмежену двома розрізами, величина якого залежала від характеру та

ступеню завороту. Надалі на утворену операційну рану накладали вузлуваті шви з шовку (Рис 3.3.11, 3.3.12).

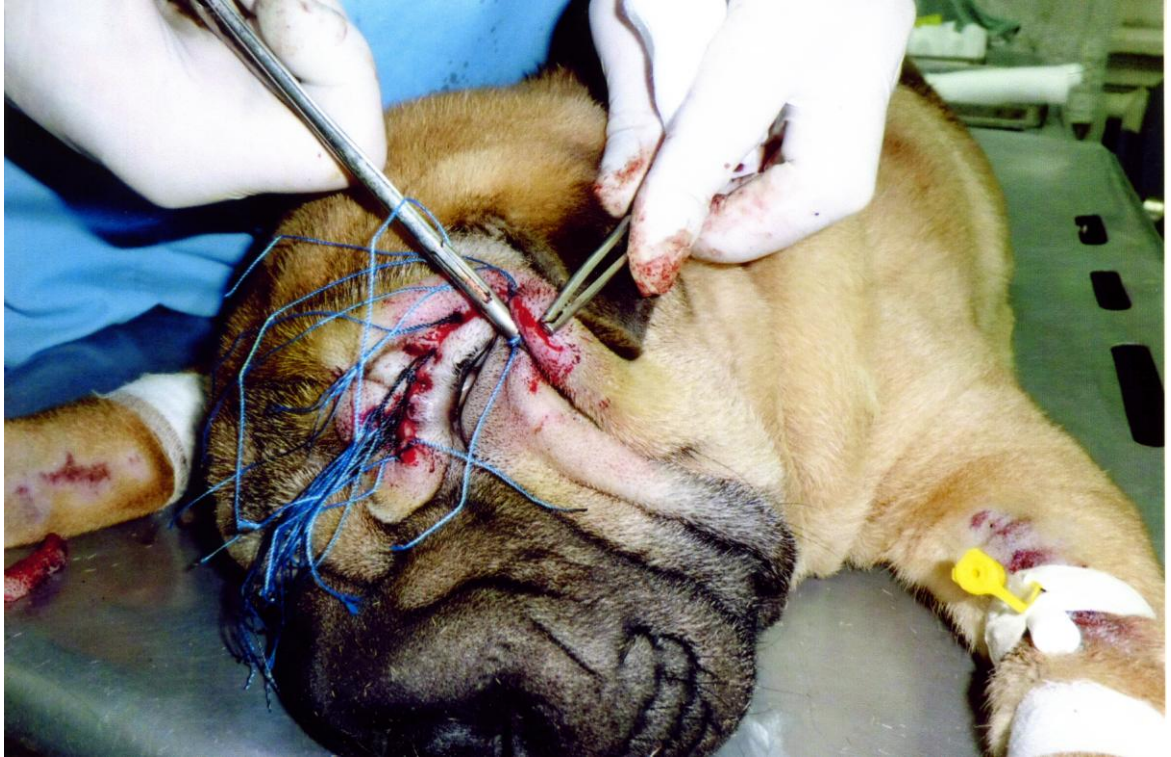

**Рисунок 3.3.11** – Видалення зайвої шкіри повік напівмісяцевими розрізами, що проникають в глибину тканин у вигляді клину.

Хірургічне лікування тварин другої, контрольної групи полягало у підшиванні шкірної складки до лобної фасції з подальшим накладанням на цю ділянку швів з двома валиками, які фіксують шкірну складку і сприяють розвитку в даній ділянці асептичного помірною запального процесу. Запальна реакція при цьому в місці оперативного втручання характеризувалась нормергічним перебігом.

При проведенні процедур в цій анатомічній ділянці формувалось злипливе запалення, внаслідок чого виникало утворення за типом штучної зв'язки, яка фіксувала верхню повіку (даний метод широко застосовується практичними лікарями ветеринарної медицини).

Протягом післяопераційного періоду тваринам обох груп для стимуляції неспецифічної резистентності парентерально використовували катозал в дозі 1-2 мл внутрішньом'язево протягом 5 діб.



**Рисунок 3.3.12** – Накладання швів на шкірну рану повік.

Для попередження та корекції супутніх ускладнень у кон'юнктивальний мішок тварин дослідної групи інстилювали комплексні краплі, що містили у своєму складі тіотриазолін, димексид та новокаїн. Інстиляції виконували 2 рази на добу протягом 5-ти діб, до зняття швів.

Водночас, тваринам контрольної групи виконували інстиляцію 20% крапель сульфацилу натрію (альбуцид) 2 рази на добу, протягом 7 діб, до зняття швів.

Така кратність виконання процедур обумовлена тим, що лікарська речовина швидко вимивається сльозою, внаслідок чого її концентрація прогресивно зменшується, а відповідно і терапевтичний вплив. Внаслідок проведеного лікування ускладнення зникли і тварини одужали.

Всім прооперованим тваринам для профілактики розвитку хірургічної інфекції одноразово підшкірно вводили кломаксил в дозі в дозі 1мл на 10кг.

Як видно із даних наведених у таблиці 3.3.3 застосування в дослідній групі оперативного втручання, при якому виконували два напівмісяцеві

розрізи які в глибину тканин проникали у вигляді клина разом із інстиляціями у кон'юнктивальний мішок комплексних крапель з тіотриазоліном, димексидом та новокаїном у післяопераційному періоді сприяє більш позитивній динаміці порівняно із контрольною групою, де було використано підшивання шкірної складки до лобної фасції з подальшим накладанням на цю ділянку швів з двома валиками та інстиляцію 20% крапель сульфацилу натрію.

Таблиця 3.3.3

### Клінічна ефективність різних методів лікування при заворотах повік.

Групи собак	Припинення ексудації, діб	Зникнення гіперемії кон'юнктиви, діб	Епітелізація ран після блефаропластики, діб	Термін зняття швів, діб	Одужало собак, к-ть/%
Контрольна (n=5)	3,5±1,04	5,1±0,24	5,8±1,36	7,6±0,88	$\frac{5}{100,0}$
Дослідна (n=6)	2,8±0,43	3,3±0,61 <i>p&lt;0,05</i>	4,4±1,03 <i>p&lt;0,05</i>	5,5±0,49 <i>p&lt;0,01</i>	$\frac{6}{100,0}$

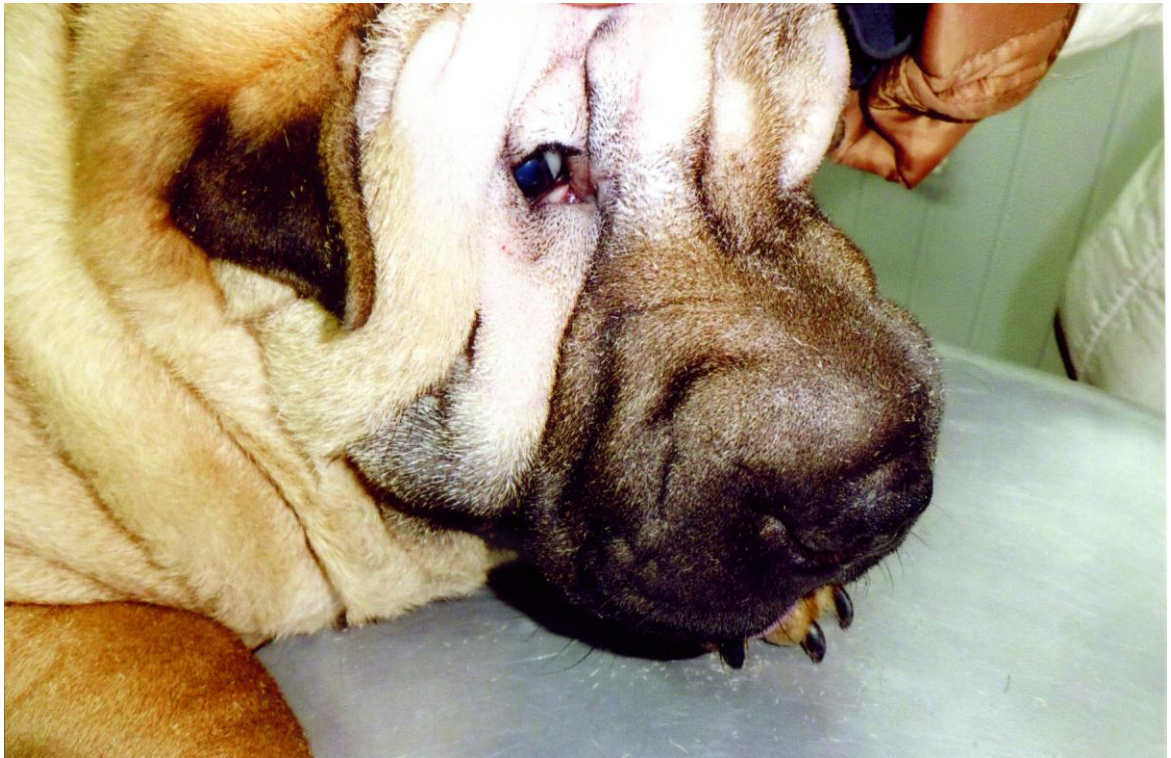**Примітка.** *P* - порівняно із контрольною групою.

Зокрема, припинення ексудації та зникнення гіперемії кон'юнктиви в дослідній групі відбувалося швидше порівняно із контрольною у 1,3 та 1,6 рази, відповідно.

Водночас, епітелізація ран після виконання блефаропластики, як показник швидкості загоєння, також відмічалася раніше у собак дослідної групи, по відношенню до контрольної у 1,3 рази, що свідчить про створення більш сприятливих умов для регенерації тканин після нанесення

напівмісяцевих розрізів та інстиляцій у кон'юнктивальний мішок комплексних крапель з тіотриазоліном, димексидом та новокаїном у післяопераційному періоді.

Тваринам дослідної групи знімали шви на 5-6 добу. Такий ранній термін зняття швів був спричинений більш істотною позитивною динамікою в рановому середовищі даної ділянки, що обумовлене високою інтенсивністю обмінних процесів. Слід відмітити, що у деяких тварин шви знімали на п'яту добу, причому у таких тварин шви не врізалися в шкіру, а рубець був мало помітний, тонкий та еластичний (Рис. 3.3.13).



**Рисунок 3.3.13** – Стан очної щілини після блефаропластики й зняття швів.

Внаслідок такого оперативного втручання, разом із застосуванням інстиляцій у кон'юнктивальний мішок комплексних крапель з тіотриазоліном, димексидом та новокаїном у післяопераційному періоді ускладнень та рецидивів не було виявлено в жодній тварини з групи.

У тварин контрольної групи шви з валиками знімали на 7-8-му добу. При цьому у двох прооперованих тварини (40%) спостерігали формування обмеженого гнійного запалення і однієї тварини (20%) складка шкіри повіки розрівнялась і знову виник рецидив ентропіону. Гнійний ексудат за наявного обмеженого запалення мав білий колір, був густої консистенції і виділявся при натискуванні на зовні через отвори між стібками швів на шкірі. Після зникнення у хворих собак ознак гнійної ексудації на 7-8-му добу в них було проведено зняття швів аналогічно до решти тварин групи, ускладнення при цьому не реєструвались.

Крім того, слід відмити, що у тварин другої групи таке оперативне втручання призводило до формування на поверхні верхньої повіки потовщення, яке не кращим чином впливало на зовнішній вигляд тварин, хоча і з часом зникало.

Таким чином, застосування оперативного втручання, при якому виконували два напівмісяцеві розрізи які в глибину тканин проникають у вигляді клина разом із інстиляціями в кон'юнктивальний мішок комплексних крапель з тіотриазоліном, димексидом та новокаїном у післяопераційному періоді, порівняно із контрольною групою, де було використано підшивання шкірної складки до лобної фасції з подальшим накладанням на цю ділянку швів з двома валиками та інстиляцією 20% крапель сульфацилу натрію сприяє прискоренню припинення ексудації, зникнення гіперемії кон'юнктиви та загоєнню операційних ран.

### **3.3.4 Зміни морфологічного складу крові за різних методів блефаропластики.**

При вивченні патогенезу завороту повік нами було встановлено, що при цьому захворюванні спостерігається лейкоцитоз із здвигом ядра лейкоформули вліво та еозинофілія, що, очевидно, обумовлено супутніми ускладненнями у вигляді кон'юнктивітів та кератитів. Тому, окрім визначення клінічної ефективності різних методів лікування, нашою метою було дослідження й особливостей змін морфологічного складу крові при різних методах блефаропластики у собак.

Дослідження крові проводили у хворих на заворот повік тварин, до початку лікування, на 3-тю та 5-ту добу в собак дослідної та контрольної груп. При цьому визначали кількість еритроцитів, гемоглобіну, лейкоцитів та лейкоформулу. Зміни морфологічного складу крові наведені в таблиці 3.3.4.

Як видно з даних наведених у таблиці 3.3.4 у тварин із ускладненими заворотами повік до початку лікування спостерігається зменшення у 1,04 рази концентрації гемоглобіну від рівня клінічно здорових тварин (на 5,2 г/л, відповідно), при майже незмінній кількості еритроцитів. Проте в цей час в організмі хворих тварин спостерігався розвиток лейкоцитозу, який характеризується зростанням кількості лейкоцитів у 1,15 рази: із 7,76 Т/л у клінічно здорових до 8,9 Т/л у хворих на ускладнений ентропіону повік, відповідно.

На 3-тю добу лікування, в порівнянні із показниками до лікування, у тварин дослідної групи спостерігається зменшення кількості лейкоцитів майже у 1,1 рази, а порівняно із значеннями клінічно здорових собак, ще залишався вищим у 1,04 рази, тоді як у собак контрольної групи цей показник знизився відносно рівня до лікування лише у 1,04 рази, залишаючись вищим за показник інтактних тварин у 1,1 рази.

В подальшому на 5-ту добу лікування кількість лейкоцитів у тварин дослідної та контрольної групи, знижувалась по відношенню до показника до лікування у 1,2 та 1,1 рази, відповідно. Слід зазначити, що у собак дослідної групи кількість лейкоцитів на 5-ту добу лікувального періоду досягала значень клінічно здорових тварин, тоді як в контрольній ще перевищувала їх у 1,02 рази. Із боку червоної крові на 5-ту добу спостережень, істотних змін нами не відмічено, окрім незначного збільшення гемоглобіну на 2% у собак контрольної групи та на 0,8% - в дослідній, відносно рівня клінічно здорових тварин. Також, на 5-ту добу післяопераційного періоду концентрація гемоглобіну в крові тварин як дослідної так і контрольної груп досяг рівня інтактних собак.

Таблиця 3.3.4

**Зміни морфологічного складу крові при лікуванні у собак, хворих на заворот повік.**

Показники	Клінічно здорові	До лікування	На 5-ту добу	На 8-му добу
Еритроцити Т/л	5,48±0,12	5,55±0,07	5,52±0,18	5,49±0,83
			5,58±0,11	5,57±0,24
Гемоглобін г/л	122,8±2,36	117,6±6,41	119,9±4,7	121,1±5,12
			118,5±6,21	120,5±6,21
Лейкоцити, Г/л	7,76±0,65	8,9±0,22	8,10±0,35	7,31±0,31
			8,53±0,66	7,92±0,40

*Примітка.* числівник – дослідна група, знаменник – контрольна група.

При аналізі лейкограми у хворих тварин відбуваються її істотні її зміни, особливо у кількості гранулоцитів. Зокрема, спостерігається наявність в крові молодих форм нейтрофілів: кількість юних збільшується на 48%, а

паличкоядерних майже у 2,7 рази, відносно рівня клінічно здорових тварин (14,6% та 5,11%, відповідно), тоді як кількість сегментоядерних нейтрофілів зменшилася на 25% - з 68,8% до 52,24%, відповідно.

Разом із тим, в крові тварин із ускладненим ентропіоном спостерігається розвиток еозинофілії - кількість еозинофілів збільшується з 1,2% у клінічно здорових тварин до 3,02% у хворих. Також, відбувається незначне збільшення рівня базофілів та моноцитів. Кількість лімфоцитів підвищується на 18% (з 25,1% у клінічно здорових тварин до 28,3%, відповідно).

При проведенні лікувальних маніпуляцій у тварин дослідної групи, на 3-тю добу досліджень спостерігається зменшення в крові молодих форм нейтрофілів: юні форми клітин в крові не виявляються зовсім, а кількість паличкоядерних зменшується з 14,6% до 8,6% за одночасного збільшення сегментоядерних гранулоцитів на 14% (з 52,24% до лікування, до 60,27% у собак дослідної групи ). Також, до показників клінічно здорових тварин наближалася кількість еозинофілів (з 3,02% у хворих до 1,4% у тварин дослідної групи) та кількість базофілів і моноцитів.

Водночас, рівень лімфоцитів у крові істотно не змінювався, і складав 28,3% – у хворих та 28,6% – у собак дослідної групи. Таким чином, на 3-тю добу лікування, лейкограма тварин дослідної групи набуває значень фізіологічної норми.

В цей же період, у тварин контрольної групи, зміни лейкограми були також вираженими, але її показники були менш наближені до фізіологічної норми. Так, у 20% собак в крові спостерігалися юні нейтрофіли, кількість паличкоядерних була на 16% більша від кількості їх у тварин дослідної групи (10,2% і 8,6% відповідно). Меншим на 6% був також рівень зрілих форм, тобто кількість сегментоядерних гранулоцитів у собак контрольної групи на 3-тю добу лікування становила 56,7%, в порівнянні із тваринами дослідної групи, де цей показник складав 60,27%. Еозинофілія в крові тварин контрольної група також зменшувалася. Але кількість еозинофілів у собак

була більша на 47% відносно цих показників у тварин дослідної групи (2,6% та 1,4%, відповідно). Зміни кількості лімфоцитів, базофілів та моноцитів були незначними. Фізіологічної норми лейкограма тварин контрольної групи набувала лише на 5-6-ту добу, тоді як у дослідних цей процес відбувався вже на 3-тю добу спостережень.

Таким чином, проведені дослідження морфологічного складу крові у собак, хворих на заворот повік, при різних методах їх лікування, свідчать, що видалення шкірної складки повік наближає морфологічні показники до фізіологічної норми на 3-тю добу, на відміну від операції формування штучної зв'язки із лобної фасції, при якій морфологічний склад крові відповідає рівню клінічно здорових тварин лише на 5-ту добу лікування.

### 3.4. ОБГОВОРЕННЯ РЕЗУЛЬТАТІВ ВЛАСНИХ ДОСЛІДЖЕНЬ

Заворот повік — невірне положення повіки, при якому спостерігається часткове загортання її вільного краю до середини очного яблука. При цьому вій та волоски шкіри травмують кон'юнктиву та рогівку, викликаючи її реактивне запалення [5].

Нами досліджувались цуценята породи шарпей. У цих тварин головними етіологічними факторами появи завороту повік є наявність великої кількості шкіри, особливо в ділянці лоба, ознака яка передається спадково.

Слід відзначити, що з усього виводка цуценят на дану патологію хворіє переважна більшість, причому реєструється заворот, як верхньої так і нижньої повіки, частіше верхньої. Дані факти співпадають з повідомленнями інших дослідників зокрема Х.Г. Нидманда [3].

Основною причиною появи у цуценят даної патології є близькоспорідне схрещення та спадкові особливості. В окремих випадках дана патологія може виникати внаслідок травми, які завдаються тваринам. Про схожі причини появи завороту повік вказує А.И.Майоров [10].

Найбільш чисельною групою, яка піддавалася травмуванню були цуценята до 4-х місячного віку. Згідно з нашими даними розвиток даного патологічного процесу супроводжується ускладненнями у вигляді кон'юнктивітів та кератитів, чому сприяє наявність супутньої мікрофлори.

Таким чином, у собак віком до чотирьох місяців частота виявлення офтальмологічної патології та заворотів повік є вищою порівняно із тваринами віком до двох та п'яти років, що, очевидно, пов'язано з іншими причинами виникнення ентропіонів у дорослих собак.

Відомо, що завороти повік ускладнюються чисельними патологічними процесами з боку органу зору, серед яких найбільш поширеними є виникнення різних форм кон'юнктивітів та кератитів. Нами, з 11 тварин

різного віку в яких було виявлено ентропіон у 8-ми тварин спостерігали розвиток кон'юнктивіту, що відповідно становило 72,7% від загальної кількості досліджуваних тварин, а у 3-х тварин, відповідно 27,3% виявлено кератити на тлі хронічного кон'юнктивіту.

В залежності від факторів які спричиняють заворот в літературі розрізняють спастичний заворот який може бути спричинений різними чинниками, це – сторонні тіла, фолікулярний кон'юнктивіт, больові подразнення, вроджений фактор [25].

Рубцевий заворот на думку Г.Каша та Ф.Каша формується при запаленні повіки, або при механічному її ушкодженні та подальшому її рубцевому стягуванні [23].

При атрофії очного яблука, яка може бути спричинена розвитком на дні очного яблука пухлини, ретробульбарної жирової клітковини, великій орбіті, мікрофтальмії у собак формується так званий бульбарний заворот повік [3].

У досліджуваних нами тварин ми спостерігали розвиток вродженого, спричиненого спадковими порідними особливостями спастичного завороту повік, а також рубцевого ентропіону, який крім того в більшості випадків ускладнювався різними формами кератитів та кон'юнктивітів.

У процесі проведених дослідів встановлено, що заворот повік у собак характеризується такими клінічними ознаками: наявність розритої припухлості, в деяких випадках обмеженої з чіткими контурами, запальна реакція перебігала за нормоергічним типом, з вираженою болючістю, та сльозотечею та ексудацією. Оскільки заворот повік діагностували у тварин приблизно на одній стадії розвитку процесу, нами було сформовано дві групи, де проводилось вивчення ефективності різних методів лікування.

Для загальної анестезії тварин використовували кетамін-ксилазінову суміш як найбільш безпечний та ефективний метод.

Кетамін –це білий кристалічний порошок зі слабким характерним запахом. Легко розчиняється у воді та спирті. Виявляє анестезуючу та анальгезуючу дію. Особливість наркотичної дії кетаміну - це швидкий та

короткодійний ефект зі збереженням самостійної активності легень. Загальна анестезія, яка викликається кетаміном, здобула назву дисоціативної, оскільки дія препарату пов'язана з пригнобленим впливом на асоціативну зону та підкоркові утворення таламусу.

Із додаткових методів терапії, з метою корекції супутніх ускладнень (кон'юнктивіти, кератити) нами застосовувались очні краплі до складу яких входить димексид, тіотриазолін приготовлений на 0,5% новокаїні.

Новокаїн – це хлористоводневий діетилоаміноетаноловий ефір, який в крові під впливом ферменту новокаїнестерази швидко гідролізується на діетиламіноетанол який діє місцевоанестезуюче та параамінбензойну кислоту яка проявляє антигістамінні властивості. Він малотоксичний, має знеболюючу, протизапальну, спазмолітичну дію, пригнічуючи передачу імпульсів у вегетативних вузлах, зменшує збудження серцевого м'язу та моторних відділів кори головного мозку. Накопичуючись у вогнищі запалення, він зв'язує гістамін, чим покращує трофіку пошкоджених тканин. На цьому фоні відбувається, згідно даних Кузнецова А.К., Панько І.С., Іздепського В.Й., збільшення рівня еритроцитів, гемоглобіну, активізація фагоцитозу та інших імунологічних реакцій [11, 13].

Диметилсульфоксид – це безбарвна прозора рідина або гігроскопічні безбарвні кристали зі слабким специфічним запахом. Має властивість проникати через біологічні мембрани, включаючи бар'єри шкіри, реалізуючи таким чином, свої специфічні ефекти, до яких відносяться протизапальний, антипіретичний, анальгетичний, антисептичний, фібринолітичний. Препарат посилює проникнення через непошкоджену шкіру та слизові оболонки лікарських засобів (транспортуюча здатність). Є дані про відновлення димексидом дії антибіотиків на резистентні до них або слабо чутливі штами бактерій. При аплікації розчину (90%) димексиду на шкіру він виявляється у крові через 5 хвилин, досягаючи максимальної концентрації через 4-6 годин із збереженням майже незмінного рівня протягом 1,5-3 діб. Димексид

виділяється із сечею та калом як у незмінному вигляді, так і у вигляді диметилсульфону.

Тіотриазолін має виражені протизапальні та імуностимулюючі властивості. Основна спрямованість його дії – це корекція запального процесу, нормалізація обміну речовин, та індукція специфічних факторів імунокомпетентними клітинами. Препарат має неспецифічні та специфічні механізми імуностимуляції. Він впливає на метаболізм молекул та обмін речовин. Завдяки анаболічній дії в організмі накопичується значна кількість білків, що є необхідною умовою для процесів імуногенезу. Одночасно він підвищує функціональну активність нейтрофільних поліморфноядерних нейтрофілів. Будучи антиоксидантом стимулює Т- та В-лімфоцитарну систему, поліпшує клітинні взаємодії і забезпечує повноцінну функцію імунокомпетентних клітин.

Дані краплі швидко знімають больовий синдром при цьому вони мають місцевий анестезуючий та виражений протизапальний ефект [5].

В контрольній групі нами було використано інстиляцію 20% крапель сульфацилу натрію (альбуцид) 2 рази на добу, протягом 7 діб, до зняття швів. До складу 20% крапель сульфацилу натрію (на 1 мл) входить сульфоцетамід натрій – 200 мг, натрію тіосульфат та 1 М розчин хлористоводневої кислоти. Механізм протимікробної дії обумовлений конкурентним антагонізмом з параамінобензойною кислотою, пригніченням дегідроптероатсинтетази, порушенням синтезу тетрагідрофолієвої кислоти, що є необхідною для синтезу пуринів та піримідинів. Сульфоцетамід натрій є активним по відношенню до грампозитивних та грамнегативних коків, *Escherichia coli*, *Shigella spp.*, *Vibrio cholerae*, *Clostridium perfringens*, *Bacillus anthracis*, *Corynebacterium diphtheriae*, *Yersinia pestis*, *Chlamydia spp.*, *Actinomyces israelii*, *Toxoplasma gondii*.

Препарат здатен глибоко проникати в тканини та рідини ока. Максимальна концентрація сульфоцетаміду натрію в рогівці (близько 3 мг/мл), волозі передньої камери (близько 0,5 мг/мл) та райдужній оболонці

(близько 0,1 мг/мл) досягається за перші 30 хвилин після аплікації. Певна концентрація (менше 0,5 мг/мл) зберігається в тканинах очного яблука в перші 3-4 години.

Для стимуляції неспецифічної резистентності тваринам обох груп парентерально використовували катозал.

Катозал – препарат із вираженими імуностимулювальними та тонізуючими властивостями до складу якого входить (на 100 мл) 10,0 г булофосфану, 0,005 г ціанкобаламіну, 0,1 г метил-4-гідроксибензоату. Фосфорні сполуки, що входять до складу катозалу впливають на чисельні асиміляційні процеси у організмі, покращують функцію печінки, підвищують неспецифічну резистентність, а ціанкобаламін стимулює регенерацію тканин, відновлює фізіологічний рівень лімфоцитів-супресорів, мобілізує депонування глікогену.

Першій дослідній групі проводили оперативне втручання, при якому над нижньою або верхньою повікою виконували два напівмісяцеві розрізи які в глибину тканин проникали у вигляді клина. В подальшому видаляли ділянку шкіри обмежену двома розрізами, величина якого залежала від характеру та ступеню завороту. Надалі на утворену операційну рану накладали вузлуваті шви з шовку.

Хірургічне лікування тварин другої, контрольної групи полягало у підшиванні шкірної складки до лобної фасції з подальшим накладанням на цю ділянку швів з двома валиками, які фіксують шкірну складку і сприяють розвитку в даній ділянці асептичного помірною запального процесу. Запальна реакція при цьому в місці оперативного втручання характеризувалась нормергічним перебігом.

При проведенні процедур в цій анатомічній ділянці формувалось злипливе запалення, внаслідок чого виникало утворення за типом штучної зв'язки, яка фіксувала верхню повіку (даний метод широко застосовується практичними лікарями ветеринарної медицини).

Застосування оперативного втручання, при якому виконували два напівмісяцеві розрізи які в глибину тканин проникають у вигляді клина разом із інстиляціями в кон'юнктивальний мішок комплексних крапель з тіотриазоліном, димексидом та новокаїном у післяопераційному періоді, порівняно із контрольною групою, де було використано підшивання шкірної складки до лобної фасції з подальшим накладанням на цю ділянку швів з двома валиками та інстиляцією 20% крапель сульфацилу натрію сприяє прискоренню припинення ексудації, зникнення гіперемії кон'юнктиви та загоєнню операційних ран.

Окрім цього, проведені дослідження морфологічного складу крові у собак, хворих на заворот повік, при різних методах їх лікування, свідчать, що видалення шкірної складки повік наближає морфологічні показники до фізіологічної норми на 3-тю добу, на відміну від операції формування штучної зв'язки із лобної фасції, при якій морфологічний склад крові відповідає рівню клінічно здорових тварин лише на 5-ту добу лікування.

Таким чином, застосування оперативного втручання із видаленням шкірної складки повік разом із інстиляціями в кон'юнктивальний мішок комплексних крапель з тіотриазоліном, димексидом та новокаїном у післяопераційному періоді сприяють прискоренню припинення ексудації, зникнення гіперемії кон'юнктиви, стимулюють епітелізацію та загоєнню операційних ран, а також наближає морфологічні показники крові до фізіологічної норми вже на 3-тю добу лікування.

### 3.5. РОЗРАХУНОК ЕКОНОМІЧНОЇ ЕФЕКТИВНОСТІ

Для лікування собак із заворотом повік в наших дослідженнях використовувались дві різні схеми лікування.

Першу схему - передбачала виконання оперативного втручання, при якому виконували два напівмісяцеві розрізи які в глибину тканин проникали у вигляді клина разом із інстиляціями у кон'юнктивальний мішок комплексних крапель з тіотриазоліном, димексидом та новокаїном у післяопераційному періоді, ми застосовували для лікування 6-ти собак дослідної групи, курс лікування яких становив 5 днів.

Друга схема - полягала у підшиванні шкірної складки до лобної фасції з подальшим накладанням на цю ділянку швів з двома валиками, які фіксують шкірну складку і сприяють розвитку в даній ділянці асептичного злипливого запального процесу, внаслідок чого виникало утворення за типом штучної зв'язки, що, в свою чергу, фіксувала верхню повіку, разом із інстиляцією 20% крапель сульфацилу натрію, ми використовували для лікування 5-ти собак контрольної групи, при цьому курс лікування становив 7 днів.

Для симптоматичної терапії в обох групах ми використовували однаковий препарат – катозал в дозі 1 мл внутрішньом'язево, щоденно по 1 ін'єкції протягом 5 діб.

В дослідній групі було витрачено наступні препарати та матеріали з розрахунку на 1 голову.

#### **1. Для забезпечення анестезії та проведення блефаропластики:**

- Атропін - 0,55 коп.;
- Мезатон - 0,80 коп.
- Кетамін - 2 грн 50 коп.
- Ксилазин - 1,70 грн.
- Шовк №5 - 5,50 грн.

- 5% спиртовий розчин йоду-1,90 грн.

Вартість оперативного втручання з приводу усунення ентропіону в лікарні становить 80 грн. Таким чином, загальна вартість проведення блефаропластики разом із використаними препаратами та матеріалами складає –  $80,0+0,55+0,80+2,50+1,70+5,50+1,90=92$  грн 95 коп.

## **2. Для лікування в післяопераційному періоді:**

- Краплі (новокаїн-демексид-тіотріазолін) - 4,50 грн.
- Катозал - 5,80 коп.

Загалом, на весь курс післяопераційного лікування витрачено препаратів на суму  $4,50+5,80=10$  грн 30 коп.

Таким чином, для лікування 1-ї тварини із заворотом повік у дослідній групі витрачено  $92,95+10,30=103$  грн 25 коп, а у цілому по групі  $103,25$  (грн)\*6 (гол)=619 грн 50 коп.

В контрольній групі було витрачено наступні препарати та матеріали з розрахунку на 1 голову.

### **1. Для забезпечення анестезії та проведення блефаропластики:**

- Атропін - 0,55 коп.;
- Мезатон - 0,80 коп.
- Кетамін - 2 грн 50 коп.
- Ксилазин - 1,70 грн.
- Шовк №5 - 5,50 грн.
- 5% спиртовий розчин йоду-1,90 грн.

Вартість проведення блефаропластики за ентропіону в лікарні становить 80 грн. Отже, загальна вартість проведення блефаропластики разом із використаними препаратами та матеріалами складає –  $80,0+0,55+0,80+2,50+1,70+5,50+1,90=92$  грн 95 коп.

### **2. Для лікування в післяопераційному періоді:**

- 20% краплі сульфацилу натрію - 5,20 грн.
- Катозал - 5,80 коп.

Загалом, на весь курс післяопераційного лікування витрачено препаратів на суму  $5,20+5,80=11$  грн 00 коп.

Таким чином, для лікування 1-ї тварини із заворотом повік у контрольній групі витрачено  $92,95+11,0=103$  грн 95 коп, а у цілому по групі  $103,95$  (грн)\*5 (гол)=519 грн 75 коп.

За такого методу оперативного лікування завороту повік спостерігався рецидив у однієї тварини - післяопераційна штучна зв'язка розсмокталась і виник знову заворот повік. Внаслідок рецидиву було виконано повторну блефаропластику.

Таким чином, загальні витрати на лікування у контрольній групі з урахуванням повторної блефаропластики склали: 519 грн 75 коп + 103 грн 95 коп = 623 грн 70 коп.

Вартість одного кормо-дня на тварину становить 30 грн.

Розрахунок економічної ефективності ветеринарних заходів проводили за наступними показниками:

$Z_1$  – збитки від вимушеного утримання тварин в післяопераційному періоді до продажу в контрольній групі:  $30$  грн\*5 (гол) =  $150$  грн\*7 днів лікування =  $1050$  грн;

$Z_2$  – збитки від вимушеного утримання тварин в післяопераційному періоді до продажу в дослідній групі:  $30$  грн\*6 (гол) =  $180$  грн\*5 днів лікування =  $900$  грн;

$V_1$  – витрати на лікування у контрольній групі = 623 грн 70 коп;

$V_2$  – витрати на лікування у дослідній групі = 619 грн 50 коп;

$E$  – економічна ефективність;

Отже, економічна ефективність проведеного лікування у дослідній групі порівняно із контрольною складала:

$$E = (Z_1 + V_1) - (Z_2 + V_2);$$

$$E = (1050 + 623,70) - (900 + 619,50);$$

$$E = 154,20 \text{ грн};$$

Таблиця 3.5.5

### Економічна ефективність ветеринарних заходів

Найменування показників	Одиниця виміру	Порівнювані варіанти	
		контрольна група	дослідна група
Кількість тварин, яких лікували	голів	5	6
Одужало тварин	голів	5	6
Загибло тварин	голів	0	0
Тривалість лікування	діб	7	5
Витрати на лікування	грн	623,70	619,50
Середня вартість кормо-дня	грн	30	30
Економічна ефективність проведеного лікування	грн	-	154,20
В т.ч. на 1 голову			25,70

#### 4. ОХОРОНА ПРАЦІ

Охорона праці - це система законодавчих актів і відповідних їм соціально-економічних, технічних, гігієнічних і організаційних заходів, що забезпечують безпеку збереження здоров'я і працездатності людини в умовах праці [52].

Правову основу охорони праці складає Закон України „ Про охорону праці „ від 21.11.2002 року. Цей закон визначає основні положення відносно реалізації конституційного права громадян з охорони їх життя і здоров'я під час трудової діяльності, регулює з участю відповідних державних органів відношення між власниками підприємства, закладу, організацій або уповноваженим там органом з питання безпеки, гігієни праці та виробничої сфери, встановлює єдиний порядок охорони праці в Україні [50, 52, 53].

На підприємствах складають інструкції якими користуються робітники даного підприємства, ці інструкції переглядаються один раз на три роки з внесення відповідальних доповнень згідно з законодавством, не один робітник не допускається до роботи якщо він не підготовлений з охорони праці. Керівництво та організація з охорони праці накладають на керівника підприємства. Навчання з охорони праці являє собою інструктаж:

- ввідний ;
- первинний на робочому місці;
- повторний ;
- позаплановий
- цільовий.

При порушенні законодавчих та інших нормативних актів з охорони праці винні працівники притягуються до дисциплінарної, адміністративної, матеріальної та кримінальної відповідальності.

Загальний контроль за станом охорони праці на підприємстві виконують професійні спілки [55,56].

У Керченській міській державній лікарні ветеринарної медицини належну увагу надають питанням охорони праці.

**Аналіз травматизму працівників за останні 3 роки в Керченській  
міській державній лікарні ветеринарної медицини**

№ п/п	Назва показників	Одиниці виміру	2010	2011	2012
1	Середньодобова кількість працюючих (Р)	Чоловік	12	10	15
2	Кількість нещасних випадків (Т)	Випадків	2	-	1
3	У тому числі з летальним наслідком	Випадків	-	-	-
4	Кількість днів непрацездатності (Дн)	Днів	16	-	8
5	Матеріальні збитки від травматизму	Грн.	290	-	185
6	Коефіцієнт частоти травматизму (Кч)		166,6	-	66,7
7	Коефіцієнт витрат робочого часу (Квч)		133,3	-	533,3
8	Коефіцієнт важкості (Кв)		8	-	8
9	Асигновано коштів на охорону праці	Грн.	1050	500	750
10	Витрачено	Грн.	860	-	980
111	Кількість пожеж	Випадків	-	-	-
112	Матеріальні збитки від пожеж	грн	-	-	-

При роботі лікарю ветеринарної медицини треба дотримуватись заходів з охорони праці, щоб уникнути небезпеки, яка загрожує йому при роботі з тваринами:

- ризик зараження зооантропонозами (мікроспорія, трихофітія, лептоспіроз)
- травматизм при роботі з тваринами (подряпини, покуси);
- шкідливий вплив на організм людини лікарських препаратів, засобів дезинфекції, бактеріальних ламп, біологічних препаратів вакцини, сироваток);
- робота з електроапаратурою ( УВЧ, тощо).

Всі ці фактори можуть нашкодити організму людини і привести до небажаних результатів: опіків, алергічних реакцій, заражень захворюваннями спільними для тварин і людей.

Розглянемо основні види небезпек в структурно-логічній схемі (табл. 4.7).

Для підтримання особистої гігієни в лікарні є рукомийник, на якому обов'язково маєтсья господарське мило або мильний спирт та чистий рушник. Також є аптечка з усіма необхідними засобами для надання першої медичної допомоги. Робітники проходять медичний огляд один раз на 3 місяці [53].

При роботі з тваринами в лікарні потрібно додержуватись таких правил:

- власники повинні приводити в лікарню тварин в намордниках або в корзинах, якщо це коти:
- не робити різких рухів;
- не підвищувати голосу, звертатись до тварин обережно, лагідно;
- буйних тварин фіксують або вводять седативні препарати.

Щоб забезпечити спокійний стан тварини при діагностичних дослідженнях, оперативному втручанні і інших лікувальних прийомах, тварину заздалегідь фіксують.

Вибір способу фіксації залежить у кожному окремому випадку від тварину, її стану, характеру лікувального або діагностичного прийому, а також від способу захворювання. При фіксації собак необхідно застерегти себе від укусу. Для цього собаці надягають намордник (пов'язку на щелепи) при агресії – спеціальні рукавиці та станки для фіксації [56].

Фіксація тварин в лежачому положенні переслідує наступні основні цілі:

1. Забезпечити хірургу вільний і безпечний доступ до місця операції.
2. Обмежити захисні рухи тварини і створювати тим самим нормальні умови для роботи.
3. Усунути можливість травмування як самої тварини, так і осіб, що беруть участь в наданні лікувальної допомоги тварині.

Аналізуючи таблицю видно, що при дотриманні правил внутрішнього розпорядку, виконання інструкцій, правил і норм з техніки безпеки і виробничої санітарії, знижує виробничий травматизм до мінімуму.

Для запобігання зараження інфекційними та інвазійними хворобами спільних для людей і тварин, приміщення прибирається двічі на день сухим та вологим методом (розчин хлорного вапна). З ціллю дезінфекції приміщення робочий одяг після прання кип'ятять у мильному содовому розчині з додаванням білизни протягом 30 хвилин.

При вході в лікарню є дезінфікуючий килим просочений 3% -м розчином хлорного вапна. Приймання їжі під час перерви відбувається у спеціальній відведеній для цього кімнаті.

Незалежно від виробничої діяльності установи, господар несе повну відповідальність за організацію безпечних та нешкідливих умов праці. Всі робітники лікарні підлягають соціальному захисту. Працівники, що постраждали від нещасних випадків на виробництві або професійних захворювань, отримують повну компенсацію спричинених їм збитків передбачених законодавством України “Про охорону праці”.

Таблиця 4.7

**Структурно-логічна схема небезпечних та шкідливих виробничих факторів при лікуванні собак із ентропіоном.**

№	Технологічна операція	Небезпечний шкідливий фактор	Небезпечна дія	Небезпечна ситуація	Заходи по усуненню небезпек
1	Огляд тварин	Покуси, подряпини лікаря ветеринарної медицини, відсутність ЗІЗ рук	Введення лікарських речовин	Захворювання ветеринарного лікаря	Фіксація тварини, застосування седативних препаратів використання ЗІЗ
2	Огляд тварин	Зооантропо-зоонози (хворі тварини), Відсутність ЗІЗ	Клінічне дослідження собак	Захворювання лікаря на антропозооз и	Дотримання особистої гігієни, спец одяг , гумові рукавиці, дезинфекція,
3	Діагностика парадентів	Травмування лікаря зубами тварин, відсутність ЗІЗ рук	Введення лікарських засобів	Захворювання ветеринарного лікаря	Надійна фіксація, наркоз; уважність. Використання ЗІЗ
4	Дезинфекція.	Подразнення слизових оболонок опіки шкіри та ін. Відсутність ЗІЗ	Необережність, не дотримання правил роботи з хімічними речовинами	Захворювання лікаря: опіки, екземи, кон'юнктивіт	Наявність спец одягу , захисних окулярів, гумові рукавички. Уважність.

Фонд соціального страхування від нещасних випадків зобов'язаний відшкодувати працівникові шкоду, заподіяну йому каліцтвом, або іншим ушкодженням здоров'я, пов'язаним з виконанням трудових обов'язків у повному розмірі втраченого заробітку відповідно до законодавства, а також видати потерпілому одноразову допомогу, розмір якої встановлюється колективним договором. Якщо, відповідно, до медичного висновку у потерпілого встановлено стійку втрату працездатності, ця допомога повинна бути не менше суми, визначеної з розрахунку середньомісячного заробітку потерпілого за кожен процент втрати ним професійної працездатності. У разі смерті потерпілого розмір одноразової допомоги повинен бути не менше п'ятирічного заробітку. На його сім'ю, крім того, не менше річного заробітку на кожного утриманця потерпілого, а також протягом 10 місяців на його дитину, яка народилася після його смерті [49-56].

Якщо нещасний випадок трапився в наслідок невиконання вимог, нормативних актів по охороні праці, розмір одноразової допомоги може бути зменшено в порядку, який визначається трудовим колективом, але не більше, як на п'ятдесят відсотків.

Фонд страхування від нещасних випадків відшкодовує потерпілому витрати на лікування, протезування, придбання транспортних засобів по догляду за ним та інші види медичної допомоги відповідно до медичного висновку.

Аналіз травматизму працівників в лікарні представлений в таблиці 4.6.

Проведенню протипожежних заходів у лікарні надається велика увага. Систематично організовуються заходи навчального характеру по використанню належної техніки, засобів і способів частіше також на різних об'єктах регулярно проводять практичні заняття. В лікарні є обладнаний протипожежний щит (ГОСТ 12.1.004-91).

Лікарня забезпечена достатньою щільністю води, необхідної для питних і господарських потреб ( відповідно ДОСТУ).

Всі горючі матеріали зберігаються на спеціальних складах, в сховищах, обладнаних інвентарем для гасіння пожеж, плакатами „**Вогнебезпечно!**”, **Не палити!**”.

Тому заходи щодо техніки безпеки і протипожежній охороні , що проводяться у ветеринарній лікарні, дозволяють зберігати робітникам працездатність і здоров'я, а також знизити травматизм та зробити працю людей більш продуктивною.

### **Висновки**

Пропоную звернути увагу на нормалізацію мікроклімату в структурних приміщеннях лікарні, а саме: полагодити та налаштувати відповідним чином вентиляцію, що дасть можливість запобігати розвитку хвороб дихальної системи працівників.

Суворо заборонити використання в умовах лікарні несправних механізмів, інструментів та приладів, що дасть змогу знизити ймовірність виникнення травматизму та професійних захворювань. Керівнику лікарні вести постійний контроль за дотриманням положень по охороні праці.

## **5. ЕКОЛОГІЧНА ЕКСПЕРТИЗА ВЕТЕРИНАРНО-САНІТАРНИХ ЗАХОДІВ.**

В Україні здійснюються державна, громадська та інші види експертизи. Проведення екологічної експертизи обов'язкове у процесі законотворчої, інвестиційної, управлінської, господарської та іншої діяльності, що впливає на стан навколишнього природного середовища.

З зв'язку з цим на Україні прийняті такі основні законодавчі акти, які регулюють взаємовідношення людини і природи в процесі виробництва:

1. Закон України “Про охорону навколишнього середовища” Затверджено постановою Верховної Ради від 18.12.2005 року.

2. Закон України “Про ветеринарну медицину” (офіційне видання), Київ, 2008 рік.

3. Закон України “Про охорону атмосферного повітря”, Київ, 1993 рік.

4. Закон України “Про рослинний світ” Затверджений постановою Верховної Ради від 03.03 1993 року.

5. Земельний Кодекс України Затверджений постановою Верховної Ради від 18.12.1990 року.

6. Водний кодекс України. Затверджений постановою Верховної Ради від 06.07.1995 року.

Порядок проведення екологічної експертизи визначається законодавством України.

Екологічній експертизі підлягають:

а) проекти схем розвитку і розміщення продуктивних сил, розвитку галузей народного господарства, генеральних планів населених пунктів, схем районного планування та інша передпланова і передпроектна документація;

б) техніко-економічні обґрунтування і розрахунки, проекти на будівництво і реконструкцію (розширення, технічне переозброєння) підприємств та інших об'єктів, що можуть негативно впливати на стан навколишнього природного середовища незалежно від форм власності та підпорядкування, в тому числі військового призначення;

в) проекти інструктивно-методичних і нормативно-методичних і нормативно-технічних актів та документів, які регламентують господарську діяльність, що негативно впливає на навколишнє природне середовище;

г) документація по створенню нової техніки, технології, матеріалів і речовин, у тому числі та, що закуповується за кордоном;

д) матеріали, речовини, продукція, господарські рішення, системи й об'єкти, впровадження або реалізація яких може привести до порушення норм екологічної безпеки та негативного впливу на навколишнє природне середовище чи створення небезпеки для здоров'я людей. (Закон України "Про охорону навколишнього природного середовища" від 25 червня 1991р.).

Метою екологічної експертизи є запобігання негативного впливу антропогенної діяльності на стан природного середовища та здоров'я людей, а також оцінка ступеня екологічної безпеки господарської діяльності та екологічної ситуації на окремих територіях і об'єктах.

Основними завданнями екологічної експертизи є:

1) визначення ступеня екологічного ризику і безпеки запланованої чи здійснюваної діяльності;

2) організація комплексної, науково обґрунтованої оцінки об'єктів екологічної експертизи;

3) встановлення відповідності об'єктів експертизи вимогам екологічного законодавства, санітарних норм і правил;

4) оцінка впливу діяльності об'єктів екологічної експертизи на стан навколишнього природного середовища і здоров'я людей;

5) оцінка ефективності, повноти, обґрунтованості та достатності заходів щодо охорони навколишнього природного середовища і здоров'я людей;

б) підготовка об'єктивних, всебічно обґрунтованих висновків екологічної експертизи. (Закон України "Про екологічну експертизу" від 9 лютого 1995р.)

Керченська міська державна лікарня ветеринарної медицини розташована за адресою: м. Керч, вул. Пролетарська, 42 і являє собою одноповерхову будівлю.

При вході в приміщення знаходиться дезкилимочок та регулярно проводиться вологе прибирання підлоги, яке здійснюється не менше як 2 рази на день, дезинфекція столів та підлоги, 2%-ним розчином хлораміну.

До ветеринарної лікарні постійно потрапляють тварини, хворі на небезпечні для людей хвороби такі як лептоспіроз, мікроскопія, тому дезинфекція має велике значення в функціонуванні підприємства. Собак та кішок, підозрілих на сказ направляють до лікарні державної ветеринарної медицини.

Ветеринарні препарати зберігаються згідно їх інструкції, або при температурі +4°C в холодильнику або в шафі при температурі +18 – 20°C, під замком. Особливо небезпечні препарати (список А) , а також наркотичні та сильнодіючі анальгезуючі засоби зберігаються в сейфі. Таким чином доступу до них сторонніх осіб не має.

Робота з летючим речовинами (ефір) проводиться в окремій кімнаті, яка обладнана витяжною шафою. Тут же проводяться всі лабораторні дослідження крові та сечі, стерилізація інструментів та обладнання. Спецодягом, інвентарем та миючими засобами забезпечена лікарня добре.

Сміття, а також тканини, що видалені у тварин під час операції, складаються до сміттєвих баків, які вивозяться муніципальною службою. Це створює умови до поширення захворювань серед кішок і собак м. Керч, особливо інфекційних – чума м'ясоїдних, парвовірусний ентерит,

панлейкопенія кішок, лептоспіроз, мікроспорія. Власником хворих тварин, при їх вигулі необхідно збирати екскременти та знезаражувати їх розчином хлорного вапна. Необхідно пам'ятати, що тільки вакцинація припиняє спороносійство при мікроспорії чи трихофітії у домашніх тварин.

Місця для знезараження трупів в лікарні немає, оскільки власники тварин забирають їх з собою. Каналізація в лікарні не автономна, а з'єднана з міською, що створює небезпеку поширення інфекційних хвороб тварин, тобто екологічну небезпеку. До лікарні підведений міський водопровід.

З вищеназваного можна зробити наступні висновки:

1. Проводити обеззараження видалених тканин, гнійного ексудату;
2. Обладнати приміщення дезкилимком, постійно його зволожувати розчином хлораміну чи хлорного вапна;
3. Після кожного пацієнта проводити дезинфекцію столів та підлоги з метою попередження перезараження тварин;
4. Проводити контроль якості дезинфекції.

## 6. ВИСНОВКИ І ПРОПОЗИЦІЇ

### Висновки

1. При обстеженні 100 голів собак виявлено 16 тварин з ураженням повік та 12 із заворотом верхньої та нижньої повіки, що відповідно склало 37 % від загальної кількості обстежених тварин.

2. Під час дослідження було встановлено, що ентропіон у 75% випадків локалізувався в ділянці верхньої повіки, тоді як у 82% хворих тварин дана патологія реєструвалась одночасно на верхній та нижній повіці. З 12 тварин у п'ятьох одночасно спостерігали двосторонній заворот, що відповідно становило 41,6%.

3. Дослідження морфологічного складу крові у собак, хворих на заворот повік, за різних методів їх лікування, свідчать, що видалення шкірної складки повік наближає морфологічні показники до фізіологічної норми на 5-ту добу, на відміну від операції формування штучної зв'язки із лобної фасції, при якій морфологічний склад крові відповідає рівню клінічно здорових тварин лише на 8-му добу.

4. Встановлено, що найбільш ефективним методом лікування завороту верхньої повіки є видалення ділянки шкіри, оскільки при проведенні такої операції тварини швидко одужують, орган зору відновлює свою функцію і в подальшому не виникає рецидивів.

## Пропозиції

1. Для успішного лікування собак із заворотом верхньої повіки породи шарпей пропонуємо проводити оперативне втручання з використанням кетамін-ксилазинового наркозу та подальшим видаленням ділянки шкіри повіки розмір якої залежить від ступеню завороту.

2. З метою моніторингу перебігу післяопераційного періоду, загоєння операційних ран та корекції супутніх ускладнень доцільним є динамічний контроль за морфологічним складом крові.

## 7. СПИСОК ЛІТЕРАТУРИ

1. Болезни собак / Лукьяновский В.А., Филитов Ю.И. – К.: Вища школа, 1992. – 378 с.
2. Оперативная хирургия в ветеринарной медицине / Герцен П.П., Аранчий С.В, Скрыпник В.І., Мироненко Ю.Г. – Полтава ,1998. – 392с.
3. Болезни собак / Ниманд Х.Г.,Сутер П.Б. – М.: Аквариум, 2001. – 818с.
4. Болезни собак и кошек / Мазуркевич А.Й., Борисевич В.Б., Галат В.Ф. – К.: Урожай, 1996. – 432 с.
5. Спеціальна ветеринарна хірургія / Панько І.С., Власенко В.М., Гамота А.А., Рублено М.В., Іздепський В.Й., Петренко О.Ф., Ільницький М.Г. – Біла Церква, 2003. – 416 с.
6. Справочник болезней собак и кошек / Редюк В.И., Александров И. Д.
7. Оперативная хирургия собак и кошек / Шебиц Х., Брасс В.– М.: Аквариум, 2002. – 900 с.
8. Болезни собак / Борисович В.Б., Борисович Б.В. – К.:Урожай, 1996. – 364 с.
9. Болезни собак / Белов А.Д., Данилов Е.П., Майоров А.К. – М.: Че.Ро, 1994. – 254 с.
10. Спеціальна ветеринарна хірургія / Борисевич В.Б, Панько І.С., Терес М.О., Іздепський В.Й. – К.: вид-во УСГА, 1993. – 496 с.
- 11.Алехин И.Е. Советы ветеринара / И.Е. Алехин. – М.: Эра, 1991. – 145 с.
- 12.Оливков Б.М. Общая хирургия домашних животных / Б.М. Оливков. – М.: Сельхозгиз, 1954. – 455с.
- 13.Плахотин М.В. Общая ветеринарная хирургия / М.В. Плахотин.– М.: Колос, 1989. – 415с.

14. Шкрабак В.С. Охрана труда / В.С. Шкрабак. – М.: Агропромиздат, 1989. – 205с.
15. Справочник ветеринарного врача / Гавриша В.Г., Калюжный И.И. – Ростов н/Дону.: Феникс, 2001. – 576 с.
16. Общая ветеринарная хирургия / М.В. Плахотин., А.Д. Белов., А.В. Есютин и др. – М.: Колос, 1981. – 415 с.
17. Кузьмин А.А. Советы Айболита или Здоровье вашей собаки: Справочник практического врача по болезням собак. – Харьков: изд. – комерч. Предприятие “Паритет” ЛТД. – 1995. – 320 с.
18. Охрана труда в животноводстве / Зайцев В.П., Свердлов М.С.– М.: Агропромиздат, 1989. – 256 с.
19. Болезни собак и кошек / Братюха Е.И., Нагорный И.С и др. – К.: Вища школа, 1989. – 255 с.
20. Справочник по охране труда и технике безопасности в животноводстве / Бакешов В.Д., Богдановский А.В., Ивахно В.К. – К.: Урожай, 1979. – 346 с.
21. Закон України “Про охорону навколишнього природного середовища” від 25 червня 1991 року.
22. Kosh S.A. Intraocular prothesis in the dog and cat – the failures / S.A. Kosh // J Am Vet. Med. Assoc. – 1981. – №179. – P. 883.
23. Kasa G. Exzisionsraffung zur Behebung eines Entropiums beim Chow-Chow / G. Kasa., F. Kasa // Tierdrztl Praxis. – 1979. –№7. –P. 341.
24. Seeburg W.R. Schmelzatztechnic: Untersuchungen zur optimalen Saureeinwirkungszeit am Hundecaninus / W.R. Seeburg // Pract Tierarz. –1991. –№77. – P.725.

25. Sharpnack D.D. Vascular pathways of the anterior segment of the canine eye / D.D. Sharpnack., M. Wyman., B.G. Anderson // Am J Vet. Res. –1984. – №45. –P.1287.
26. Slatter D.H. Lateral orbitotomy by zygomatic arch resection in the dog / D.H. Slatter., Y. Abdelbeiki // J Am. Vet. Med. Assoc. – 1979. –№175. –P.1179.
27. Slatter D.H. Textbook of Small Animal Surgery. 2 Aufl / D.H. Slatter. – Philadelphia-London-Toronto-Montreal-Sedney-Tokio // WB Saunders. Comp,1993.
28. Smeak D.D. Total eye ablation. Clinical results in the dog and cat / D.D. Smeak., J. Kerpsack // Vet. Surg. –1993. –№15. –P.161.
29. Spies B.M., Ruhli M.B., Bauer G.A., (1995): Zur Therapie von retrobulbären Neoplasien beim Kleinter. Tierarztl Prax 98/509:103/514.
30. Spiess B.M. Erfahrungen mit einer neuen Methode zur Behandlung des absoluten Glaukoms beim Hund und bei der Katze / B.M. Spiess // Sweiz Arch Tierheilk. –1986. – №128. –P.469.
31. Stades F.C. Surgical correction of upper eyelid trichiasis – entropium: Results and follow – up in 55 eyes / F.C. Stades., M.N. Boeve // J Am. Anim. Hosp. Ass. – 1987. –№23. –P.607.
32. Stades F.C. A new method correction of upper eyelid trichiasis-entropium: Operation method / F.C. Stades // J Am Anim. Hosp. Ass. –1987.–№23.–P.603.
33. Stanley R.G. Modification of the orbital rim anchorage methods for surgical replacement on the gland of the third eyelid in dogs / R.G. Stanley ., R. Kaswan // J Vet. Med.Ass. – 1994. – №205. – P.1412.
34. Steroidgabe zusätzlich zur Loskhaltherapie nach Kataraktoperationen notwendig? Ophthalmologie 92:303.
35. Trevor P.B. Treatment of third eye disease in dogs: 19 cases (1984-1981) / P.B. Trevor., R.A. Martin // J Am Vet. Med. Assoc. –1993. –№202. – P.123.
36. Harvey C.E. Palate defects in dogs and cats / C.E. Harvey // Com. Cont. Educ. – 1987. – №9. – P.404.

37. Harvey C.E. Tooth extraction in dogs and cats / C.E. Harvey // Com. Cont. Educ. –1988. –№10.– P.175.
38. Henderson J.T. Total ear ablation with lateral osteotomi for the management of end – stage otitis in dogs / J.T. Henderson., R.M. Radasch // Com. Cont. Educ. – 1995. – №17. – P.157.
39. Kohnen T. Anti-inflammatorischer Effekt durch heparinhaltige Infusionsung während der Phakoemulsifikation. / T. Kohnen., B. Dick., V. Hessemer., K.W. Jakobi // Ophthalmologie. – 1995. –№92. – P.297.
40. Martin C.L. Cystic lesions of the periorbital region / C.L. Martin, R.L. Kaswan, C.C. Doran // Comp. Cont. Educ. –1997. –№19. –P.1022.
41. Zahn K.J. Zur Linsen Chirurgie beim Hund. Techniken, Komplikationen und Ergebnisse einer retrospektiven und prospektiven Studie / K.J. Zahn // Diss. München, 1998
42. Peterson\_Johns S. Repositioning prolapsed third eyelid glands while preserving secretory function / S. Peterson Johns // In Practice. 1991. –202s.
43. Потий В.В. Застосування імуномодуляторів у комплексному лікуванні кератитів та кон'юнктивітів / В.В. Потий // IV міжнародний медичний конгрес студентів і молодих вчених: Тез. доп. – Тернопіль, 2000. – С. 34.
44. Бондарев Р.В. Основні принципи лікування хворих гнійно-запальними процесами м'яких тканин в першій фазі ранового процесу / Р.В. Бондарев // Укр. мед. альманах. – 1999.– №1. – Т.2. – С. 162-168.
45. Дуракова Е.А. Морфология заживления ран роговицы, вопросы лечения и профилактики / Е.А. Дуракова, Г.А. Колганова // Тр. научн.–практ. конф. „Повышения эффективности функционирования АПК”. – Курск, 1995. – С. 30-32.
46. Краюткіна О.М. Імобілізація ліполітичних і протеолітичних ферментів та сульфамідних лікарських препаратів на полімерних носіях:

автореф. дис. на здобуття наук. ступеня канд. хім. наук: спец. 02.00.06 / О.М. Краюткіна. – Львів, 2000. – 18 с.

47. Вощевоз А.Т. Применение фибринолизина при лечении кератитов у крупного рогатого скота / А.Т. Вощевоз // Сб. научн. трудов. – С.Петербург, 1993.– № 120. – С. 41–44.

48. Гандзюк М.П. Основи охорони праці / М.П. Гандзюк., Є.П. Желибо., М.О. Халімовський .– К.: Каравела, 2007. – 340с.

49. Жиденський В.В. Основи охорони праці / В.В. Жиденський. – Львів, 2001. – 357с.

50. Зайцев В.П. Охрана труда в животноводстве / В.П. Зайцев., М. С. Свердлов. – М.: Агропромиздат, 1989. – 256с.

51. Закон України «Про охорону праці» від 21.11.2002р.№229-4.5К. «Охорона праці» № К 2003р.

52. Типове положення про порядок проведення навчання і перевірки знань з питань охорони праці (затверджено наказом Державного комітету України з нагляду за охороною праці від 26.01.2005р. №15).

53. Порядок розслідування та ведення обліку нещасних випадків, професійних захворювань і аварій на виробництві (затверджено постановою Кабінету міністрів України від 25 серпня 2004 року №1112).

54. Типове положення про службу охорони праці (від 15 листопада 2004 року №225).

55. Закон України « Про загальнообов'язкове державне соціальне страхування від нещасних випадків на виробництві та професійного захворювання, які спричинили втрату працездатності» від 23 вересня 1999 року №1105-14.

